

Se 10. 30

v. Volkmann'sche Sammlung

kriegschirurgischer Präparate, Abbildungen


und

Krankengeschichten

aus dem Kriege 1870/71

(nebst einigen Präparaten u. s. w. aus früheren Feldzügen).

(Sonder-Abdruck aus dem Sanitäts-Bericht über die Deutschen Heere im Kriege gegen Frankreich 1870/71,
Dritter Band, Allgemeiner Theil.)



Herausgegeben

von der

Medizinal-Abtheilung des Königlich Preussischen Kriegsministeriums

unter Mitwirkung

der

**Militär-Medizinal-Abtheilung des Königlich Bayerischen Kriegsministeriums,
der Königlich Sächsischen Sanitäts-Direktion**

und der

Militär-Medizinal-Abtheilung des Königlich Württembergischen Kriegsministeriums.

Mit 53 photochemigraphischen Tafeln.

Berlin 1890.

Ernst Siegfried Mittler und Sohn

Königliche Hofbuchhandlung und Hofbuchdruckerei

Kochstrasse 68-70.

V. Vollmann'sche Sammlung

Kriegsärztliche Präparate, Abbildungen

Krankengeschichten

aus dem Jahre 1870/71

(siehe oben Präparate, Abbildungen)

Zur gefälligen Beachtung.

Die Einzelausgaben aus dem Sanitäts-Bericht über die Deutschen Heere im Kriege gegen Frankreich 1870/71 haben die Seitenzahlen des Gesamtwerkes behalten, damit die im Texte vorkommenden Citate nicht verändert und Irrungen im Gebrauch des Gesamtwerkes vermieden werden.

Verlag

Verlag der V. Vollmann'schen Buchhandlung

Leipzig

Verlag der V. Vollmann'schen Buchhandlung

Leipzig

Verlag der V. Vollmann'schen Buchhandlung

Leipzig

Verlag der V. Vollmann'schen Buchhandlung

Leipzig

Inhalt.

Text.

	Seite
Einleitung	351
I. Uebersicht über die Sammlung	353
II. Beschreibung der Präparate und Abbildungen. — Krankengeschichten	354
Erste Abtheilung: Knochenpräparate und Abbildungen von Präparaten nebst einzelnen dazu gehörigen Krankengeschichten	354
I. Schädel	354
II. Brustkorb	354
III. Oberarm	355
IV. Becken	355
V. Hüftgelenk und obere Epiphyse des Oberschenkelknochens	355
VI. Verletzungen des Schaftes des Oberschenkelknochens	358
A. Ohne Aufhebung des Zusammenhanges	358
B. Knochenbrüche	358

	Seite
VII. Obere Epiphyse des Oberschenkelknochens, Kniegelenk und obere Epiphyse des Schienbeins	362
VIII. Unterschenkel	364
IX. Verschiedenes	364
Zweite Abtheilung: Geheilte (erhaltend behandelte) Schussbrüche des Oberschenkels	365
I. Oberes Drittel	365
II. Mittleres Drittel	368
III. Unteres Drittel	374
IV. Unvollständige Krankengeschichten	375
Dritte Abtheilung: Geschosse	376
I. Nicht abgefeuerte Geschosse verschiedener Art	376
II. Abgefeuerte Geschosse	376

Tafeln.

Tafel 1 bis 27, Erste Abtheilung: Abbildungen von Knochenpräparaten.
 Tafel 28 bis 53, Zweite Abtheilung: Abbildungen von geheilten Schussbrüchen des Oberschenkels.



Digitized by the Internet Archive
in 2015

<https://archive.org/details/b2199433x>

Einleitung.

Im August und September 1889 übersandte der Geheime Medizinalrath, Generalarzt 1. Klasse à la suite des Preussischen Sanitätskorps, Professor Dr. R. v. Volkmann dem Generalstabsarzt der Preussischen Armee Dr. v. Coler auf Grund mündlicher Besprechung eine Anzahl von Knochenpräparaten, Zeichnungen, Photographien und Krankengeschichten mit den nachstehenden beiden Schreiben:

Halle, den 20. August 1889.

Hochwohlgeborener Herr,
Hochgeehrtester Herr Generalstabsarzt,
Sehr gütiger Freund!

Schon seit einer langen Reihe von Jahren fühle ich die Verpflichtung, der Königlichen Militär-Medizinal-Abtheilung einen Theil der sich auf Schussverletzungen beziehenden Präparate zu übersenden, die ich im Deutsch-Französischen Kriege gesammelt habe. Indess bin ich bei meinem arbeitsvollen Leben nicht dazu gekommen. Erst jetzt, wo ich meine praktische Thätigkeit stark beschnitten und mich mehr dem Leben eines „Akademikers“ habe widmen können, finde ich die Zeit, diese alte Pflicht zu erfüllen.

Ich gebe mir daher die Ehre, Ihnen eine Anzahl von Zeichnungen und namentlich Knochenpräparaten nebst einigen, leider sehr fragmentarischen Notizen zuzusenden, die ich Euer Hochwohlgeboren derjenigen Sammlung in Berlin einzureihen bitte, die Sie selbst für die geeignetste halten.

Namentlich unter den Knochenpräparaten befinden sich eine Anzahl von grossem Werthe, die sich nicht im Privatbesitz verlieren dürfen, sondern in ein militär-chirurgisches Museum gehören. Ich selbst behalte immer noch für Halle soviel Präparate zurück, dass der Bedarf an Lehrmitteln mehr als ausreichend durch sie gedeckt wird.

Meine Zeichnungen und Präparate beziehen sich ganz vorwiegend auf Schussfrakturen des Oberschenkels. Ich habe dieser Verletzung damals ein besonderes Interesse zugewandt, weil mich die Schwierigkeit der Behandlung und die damals ungeheuer grosse Mortalität dazu aufforderten. Von den Abbildungen werden den Fachmann mehrere im hohen Grade interessiren.

Einige wenige Holzschnitte, welche den Zeichnungen beiliegen, habe ich damals anfertigen lassen, weil ich mit dem Plane umging, ein grösseres kriegschirurgisches Werk herzustellen. Indessen trat eine solche Ueberschwemmung mit kriegschirurgischen Publikationen auf, dass ich den Plan alsbald wieder aufgab.

Auch diese wenigen Holzschnitte sind noch nicht publizirt.

Ebenso habe ich meiner Sendung eine Sammlung von Photographien geheilter Oberschenkelfrakturen beigelegt. Vielleicht könnte doch irgend etwas für Ihr grosses Werk benutzt werden.

Ich bemerke, um Missverständnisse zu vermeiden, dass ich es für eine Ehre halten würde, wenn auch diese Photographien dauernd in Berlin verblieben.

Die Kiste mit den Präparaten folgt umgehend nach.

Mit den Versicherungen ausgezeichnete Hochachtung
zeichnet sich

Hochverehrtester Herr Generalstabsarzt
Euer Hochwohlgeboren
dankbar ergebener
gez. R. v. Volkmann.

Halle, am 20. September 1889.

Hochwohlgeborener Herr,
Lieber mir hochverehrtester Herr Generalstabsarzt!

Indem ich Ihnen heute den letzten Rest der Knochenpräparate nebst einer Abbildung schicke, fällt mir ein förmlicher Stein vom Herzen.

Zu zwei verschiedenen Malen, als ich konsultirender Chirurg der Main-Armee war und später, während ich die gleiche Stellung bei der Süd-Armee einnahm, ist mir seitens des verstorbenen Generalstabsarztes Dr. Grimm der Befehl zugegangen, Präparate zu sammeln und dieselben nach Berlin zu schicken.

Gesammelt habe ich nun zwar recht fleissig, aber ich konnte mich zunächst nicht von den Präparaten trennen, weil ich sie für eine wissenschaftliche Arbeit benutzen wollte. Dann kam eine Reihe von Jahren, die mir fast übermenschliche Arbeit brachten, und zuletzt mein letztes Kränkeln, so dass die Sache trotz mehrfacher Erinnerungen meines Freundes Richter in Breslau — der ja auch früher einer der Ihrigen war — liegen blieb.

Mit der Bitte, mir, wie bisher, Ihr freundliches Wohlwollen zu erhalten,

Ihr dankbar ergebener
gez. Richard v. Volkmann.

Auf diese Zuschriften erging folgende Antwort:

Berlin, den 26. September 1889.

Hochverehrtester Herr Geheimrath!

Euer Hochwohlgeboren haben die grosse Güte gehabt, mir vor Kurzem behufs Einreihung in die Sammlungen meines Dienstbereichs eine grössere Zahl werthvoller Knochenpräparate und Abbildungen zu übersenden, welche sich auf Schussverletzungen beziehen und im Deutsch-Französischen Kriege von Ihnen gesammelt worden sind.

Diese Sendung, deren Werth durch die beigelegten Krankengeschichten noch bedeutend erhöht wird, in Empfang nehmen zu können, ist mir von sehr hohem Interesse gewesen.

Die empfangenen Gegenstände sind, wie ich mit Genugthuung wahrgenommen habe, für die kriegschirurgische Wissenschaft und somit für das Sanitätskorps, insbesondere für die Zwecke der mir unterstellten militärärztlichen Bildungsanstalten von hervorragendem Werth.

Ich fühle mich daher gedrungen, Euer Hochwohlgeboren für die dem Sanitätswesen der Armee durch diese Widmung in so uneigennütziger Weise bewiesene Theilnahme meinen verbindlichsten Dank zu sagen, indem ich gleichzeitig die Versicherung hinzufüge, dass ich die Ueberweisung der mit grosser Mühe gesammelten Gegenstände als ein Zeichen hoher, dem Sanitätskorps bewiesener Werthschätzung betrachte.

Ich habe Anordnung getroffen, dass die überwiesenen Präparate, Abbildungen u. s. w. in die kriegschirurgische Sammlung des medicinisch-chirurgischen Friedrich-Wilhelms-Instituts hieselbst aufgenommen werden, jedoch in ihrer derzeitigen Zusammensetzung vereinigt bleiben und in der genannten Sammlung bezw. in dem Kataloge derselben als „v. Volkmann'sche Sammlung“ geführt werden.

Wenn ich dieselbe hiernach als einen Theil der diesseitigen Sammlungen betrachten darf und veranlassen werde, dass sie

mit der gebührenden Sorgfalt verwaltet wird, so wollen Euer Hochwohlgeboren doch versichert sein, dass die Sammlung Ihnen, als dem gütigen Geber, stets in erster Linie und zu jedem von Ihnen beliebten Gebrauche zur Verfügung stehen wird.

Schliesslich verbinde ich mit meinem warmen Danke noch die ganz ergebene Bitte, dass Euer Hochwohlgeboren mir und dem Sanitätskorps, wie bisher, so auch in Zukunft Ihre schätzenswerthe Wohlgenigntheit unverändert erhalten wollen, und bin, mein hochverehrter Herr Geheimrath, mit den wärmsten Empfehlungen sowie mit der ausgezeichnetsten Hochachtung

Euer Hochwohlgeboren
ganz ergebenster
gez. v. Coler.

Schliesslich übersandte R. v. Volkmann noch eine Sammlung von Kugeln mit nachstehenden Zeilen:

Halle, am 1. November 1889.

Hochwohlgeborener Herr,

Lieber und hochverehrter Herr Generalstabsarzt!

Nach meinen beiden letzten Sendungen hat sich noch etwas vorgefunden, was durchaus zu den letzteren gehört:
eine kleine Sammlung von Projektilen.

Der erste Theil ist unvollständig und wahrscheinlich in Berlin viel besser vorhanden; er umfasst noch nicht abgeschossene Kugeln verschiedener Nationen, verschiedener Kaliber und verschiedener Gestalt.

Der zweite Theil betrifft Kugeln, die sich durch Aufschlag auf Knochen in verschiedenster Weise deformirt und völlig platt gedrückt haben. Dieser zweite Theil ist, wie ich glauben möchte, von entschieden kriegschirurgischem Interesse.

Ich bitte Euer Hochwohlgeboren, das Kästchen meiner Sammlung einverleiben zu wollen, habe aber durchaus nichts dagegen einzuwenden, wenn die nicht abgeschossenen Projektilen anderwärts placirt, oder, wenn bereits Exemplare von ihnen vorhanden sind, einfach beseitigt werden.

Mit vorzüglicher Hochachtung
Euer Hochwohlgeboren
dankbar ergebener
gez. Richard v. Volkmann.

Der hohe wissenschaftliche Werth der vorwiegend aus dem Deutsch-Französischen Kriege stammenden Sammlung und Dankbarkeit gegen den um die Kriegschirurgie und das Sanitätskorps hochverdienten Mann liessen es gleichmässig angezeigt erscheinen, eine Beschreibung und bildliche Wiedergabe der Sammlung als Anhang zum chirurgischen Theile des Sanitätsberichtes über den genannten Krieg in gleicher Weise zu veröffentlichen, wie es hinsichtlich der übrigen kriegschirurgischen Präparate des Friedrich-Wilhelms-Instituts im IV. Bande dieses Berichtes geschehen

ist. Da die bedeutsame Zuwendung für den Text des Berichtes nicht mehr benutzt werden konnte, dürfte solche Art der Nutzbarmachung am meisten dem Gedanken entsprechen, welcher den inzwischen (am 28. November 1889) leider zu früh Verstorbenen bei Ueberweisung der Sammlung an das Sanitätskorps geleitet hat. Zu dem beregten Zwecke sind die Präparate u. s. w. nach ähnlichen Gesichtspunkten, wie sie dem Kataloge der Sammlung des Friedrich-Wilhelms-Instituts im IV. Bande dieses Berichtes zu Grunde liegen, geordnet und in gleicher Weise wie die Präparate der letzteren kurz beschrieben.

Die mit Anführungsstrichen versehenen Sätze sind die von R. v. Volkmann's eigener Hand auf kleine an den Präparaten befestigte Zettel oder bei den Abbildungen auf die einzelnen Blätter¹⁾ geschriebenen Bemerkungen. Die von seiner Hand herrührenden Krankengeschichten sind als solche kenntlich gemacht.

In Betreff der Krankengeschichten und Photographien geheilter Oberschenkel-Schussbrüche ist zu bemerken, dass bei einigen der Name des Untersuchers und die Zeit der Untersuchung nicht angegeben sind. Aus einem Vergleiche der Handschrift in den bezüglichen Schriftstücken ergibt sich jedoch, dass mehrere der nicht mit Namen versehenen Krankengeschichten von Prof. Heinecke in Erlangen aufgenommen sind. Man wird nicht fehl gehen, wenn man den Anfang und die Mitte des Jahres 1873 als Zeit der Untersuchung annimmt. Eine Reihe von Briefen, welche der Sammlung beilagen, giebt ein sprechendes Zeugnis für den Aufwand von Sorgfalt, Mühe, Zeit und materiellen Opfern, die R. v. Volkmann auf die Sammlung verwendet hat.

Möge diese Veröffentlichung mit dazu beitragen, im Sanitätskorps und ausserhalb desselben das Andenken an einen Mann lebendig zu erhalten, in dessen gross angelegter Persönlichkeit sich hohe Begabung mit nie rastendem Fleisse und Forschungseifer verband, welcher in den Feldzügen von 1866 und 1870/71 sich den Verwundeten als unermüdlicher Helfer, dem Sanitätskorps als treuer Berater, Freund und Förderer erwiesen und theils im Felde, theils in langer, reich gesegneter Friedenthätigkeit — insbesondere durch systematische, geist- und kunstvolle Ausbildung der antiseptischen Wundbehandlung — wesentlich mit dazu geholfen hat, die Kriegschirurgie auf ihre heutige Stufe emporzuheben!

¹⁾ In dem Nachfolgenden sind durchweg die Originalzeichnungen als „Blätter“, die diesem Bande beigegebenen Nachbildungen als „Tafeln“ bezeichnet. Ersteren sind die von R. v. Volkmann selbst gewählten Römischen Ziffern belassen, letztere haben Arabische Nummern erhalten.

I. Uebersicht über die Sammlung.

Erste Abtheilung.

Knochenpräparate und Abbildungen von Präparaten nebst einzelnen dazu gehörigen Krankengeschichten.

- | | |
|---|--|
| <p>I. Schädel.
3 Knochenpräparate (Präparat 1 bis 3).</p> <p>II. Brustkorb.
2 Knochenpräparate (Präparat 4 und 5).</p> <p>III. Oberarm.
2 Knochenpräparate (Präparat 6 und 7).</p> <p>IV. Becken.
1 Knochenpräparat (Präparat 8).</p> <p>V. Hüftgelenk und obere Epiphyse des Oberschenkelknochens.
12 Knochenpräparate (Präparat 9 bis 20),
10 Blätter mit Zeichnungen (Blatt I bis X),
4 Krankengeschichten (Krankengeschichte 1 bis 4).</p> <p>VI. Schaft des Oberschenkelknochens.
A. Ohne Aufhebung des Zusammenhanges.
1 Knochenpräparat (Präparat 21),
5 Blätter mit Zeichnungen (Blatt XI bis XV).
B. Knochenbrüche.
Starke Splitterung.
1 Knochenpräparat (Präparat 22),
9 Blätter mit Zeichnungen (Blatt XVI bis XXIV),
1 Krankengeschichte (Krankengeschichte 5).
Geringere Splitterung.
1 Knochenpräparat (Präparat 23),
3 Blätter mit Zeichnungen (Blatt XXV bis XXVII).</p> | <p>Einfache Schief- oder Querbrüche.
3 Knochenpräparate (Präparat 24 bis 26),
6 Blätter mit Zeichnungen (Blatt XXVIII bis XXXIII),
2 Krankengeschichten (Krankengeschichte 6 und 7).</p> <p>Verschiedenes.
1 Knochenpräparat (Präparat 27),
2 Blätter mit Zeichnungen (Blatt XXXIV und XXXV).</p> <p>Heilungsvorgänge.
3 Knochenpräparate (Präparat 28 bis 30),
3 Blätter mit Zeichnungen (Blatt XXXVI bis XXXVIII).</p> <p>VII. Untere Epiphyse des Oberschenkelknochens, Kniegelenk und obere Epiphyse des Schienbeins.
9 Knochenpräparate (Präparat 31 bis 39),
8 Blätter mit Zeichnungen (Blatt XXXIX bis XLVI),
4 Krankengeschichten (Krankengeschichte 8 bis 11).</p> <p>VIII. Unterschenkel.
3 Knochenpräparate (Präparat 40 bis 42),
1 Blatt mit Zeichnungen (Blatt XLVII).</p> <p>IX. Verschiedenes.
3 Blätter mit Zeichnungen (Blatt XLVIII bis L).</p> |
|---|--|

Zweite Abtheilung.

Geheilte (erhaltend behandelte) Schussbrüche des Oberschenkels.

(Photographien und Krankengeschichten.)

- | | |
|--|---|
| <p>I. Oberes Drittel.
17 Photographien,
10 Krankengeschichten (Krankengeschichte 1 bis 10).</p> <p>II. Mittleres Drittel.
30 Photographien,
16 Krankengeschichten (Krankengeschichte 11 bis 26).</p> | <p>III. Unteres Drittel.
7 Photographien,
5 Krankengeschichten (Krankengeschichte 27 bis 31).</p> <p>IV. Unvollständige Krankengeschichten.
9 Krankengeschichten (Krankengeschichte 32 bis 40).</p> |
|--|---|

Dritte Abtheilung.

Geschosse.

- | | |
|---|---|
| <p>I. Ein Kästchen mit 29 nicht abgefeuerten Geschossen verschiedener Art.</p> | <p>II. Ein Kästchen mit 20 abgefeuerten und verunstalteten Geschossen.</p> |
|---|---|

II. Beschreibung der Präparate und Abbildungen. Krankengeschichten.

Erste Abtheilung.

Knochenpräparate und Abbildungen von Präparaten nebst einzelnen dazu gehörigen Krankengeschichten.

I. Schädel.

Präparat 1.

„Lochschuss des Stirnbeins.“

Schädeldach, an welchem sich 2 Oeffnungen befinden. a. An der rechten Seite am untersten Theile der Kranznaht unmittelbar über dem Augenhöhlendach ein eirundes, wagrecht gestelltes Loch, dessen hinterer Rand aus einem beide Tafeln umfassenden Splitter besteht. Der untere Rand des Loches ist abgesplittert, auch von dem Augenhöhlendach fehlt ein kleiner Splitter. Der vordere und hintere Rand zeigen einen schmalen Bleisaum. b. An der linken Seite des Stirnbeins 4 cm vor der Kranznaht, das Loch der inneren Tafel unregelmässig dreieckig, dasjenige der äusseren Tafel durch schräge Absplitterung sehr viel grösser. Eine Spalte geht von hier aus durch beide Tafeln nach unten bis zur Sägefläche. Sämmtliche Nähte sind gelockert (durch hydraulische Pressung oder in Folge der Maceration?). Die Kugel ist demnach von rechts nach links und etwas nach oben quer über den Augenhöhlen durch den Schädel gedrungen.

Präparat 2.

„Schusszertrümmerung des Schädels.“

Hintere Hälfte des Schädeldaches mit 2 Oeffnungen. a. Grosse rundliche Oeffnung auf der Höhe des rechten Seitenwandbeines 2 cm nach aussen von der Pfeilnaht, an der inneren Tafel durch Absplitterung etwas vergrössert. b. Kleinere Oeffnung desselben Seitenwandbeines auf der Höhe und 5 cm nach rechts von der Spitze der Hinterhauptschuppe, durch Absplitterung der äusseren

Tafel etwas vergrössert; beide Oeffnungen durch eine breit klaffende 6 cm lange Spalte, welche sich jenseits der kleineren Oeffnung bis zur Sägefläche erstreckt, verbunden. Ausserdem gehen von beiden Oeffnungen noch mehrere theils breit klaffende, theils feinere Spalten aus und haben einen grossen viereckigen Splitter vollständig abgetrennt. Der Verwundete hat vermuthlich den Schuss im Liegen von vorn bekommen.

Präparat 3.

„Lochschuss des Schädels mit Fissuren. Ausgangsöffnung mit Splitterung.“

Schädeldach mit 2 Oeffnungen. a. Grosse Oeffnung in der linken Hälfte des Stirnbeins dicht neben der Mittellinie, die Oeffnung der inneren Tafel etwas vergrössert durch Absplitterung, an den Rändern Bleisaum. b. Kleine Oeffnung im hinteren Theil des linken Seitenwandbeines 2 cm nach aussen von der Pfeilnaht, äussere Tafel stark abgesplittert; nach vorn von der Oeffnung 4 gänzlich gelöste Knochensplitter, beide Tafeln umfassend. Eine lange unregelmässige Spalte verbindet beide Oeffnungen, von ihr etwa in der Mitte abgehend eine Spalte nach unten bis zur Sägefläche, von der hinteren Oeffnung ausgehend eine Spalte quer durch das rechte Seitenwandbein nach abwärts bis zur Sägefläche und eine zweite nach hinten, die Sägefläche nicht ganz erreichend. Ausserdem noch mehrere feinere Spalten in der Umgebung beider Oeffnungen. Die Splitter und Spalten sind am Präparat durch kleine Drähte zusammengehalten.

II. Brustkorb.

Präparat 4.

„Auf dem Sternum eingekapselte Kugel. Nicht aus dem Deutsch - Französischen, sondern aus dem sogenannten ‚Freiheits‘ - Kriege.“

Das obere Stück eines Brustbeines, auf dessen vorderer Fläche eine etwas verunstaltete Rundkugel eingekapselt ist. Die Kugel steckt nur mit einem verschwindend kleinen Theil

ihrer Rundung im Brustbein, welches weder Brüche noch Sprünge aufweist.

Präparat 5.

„Lochschuss quer durch die Wirbelsäule (Revolver).“

Der unterste Brust- und die zwei obersten Lendenwirbel. Quer durch den Körper des obersten Lendenwirbels geht ein etwa 7 mm im Durchmesser grosser Kanal, an der Vorderseite des Wirbelkörpers befinden sich 3 feine Spalten.

III. Oberarm.

Präparat 6.

„Grosse Schussrinne unterhalb des tuberculum majus humeri.“

Obere Hälfte des linken Oberarmknochens, an dessen Aussen-
seite unmittelbar unter dem grossen Höcker sich ein etwa
5 cm langer und die Hälfte der Dicke des Knochens einnehmen-
der Defekt befindet. Kein Bruch, wenige längere und kürzere
Spalten, in der Umgebung Zeichen chronischer Erkrankung,
Nekrosen, wenig Callus.

Präparat 7.

„Verheilte Schussfraktur des Oberarms. Bei der Maceration
zerbrochen; zusammengeleimt.“

Rechter Oberarm, dessen Schaft im mittleren und unteren
Drittel durch eine etwa 7 cm lange mächtige Callusmasse ersetzt
ist. Grössere und kleinere Fisteln führen durch die verhältniss-
mässig kompakte Callusmasse in mehrere im Innern derselben
befindliche Höhlen, welche den ehemaligen Markraum darstellen.
Ein an die Hinterseite verlagertes grosser Splitter ist in die
Callusmassen eingeschlossen, das obere Bruchende ist in weiter
Ausdehnung rauh.

IV. Becken.

Präparat 8.

„Lochschuss durch die Darmbeinschaukel. Operative Er-
weiterung desselben, um die im kleinen Becken liegende
Kugel zu finden. Vergeblich. Tod.“

Ganzes Becken. Thalergrösses rundes Loch in der linken

Darmbeinschaukel, dessen Ränder keine Veränderungen durch
Knochen-Neubildung u. s. w. erkennen lassen. Am unteren Um-
fange des Loches zeigen beide Tafeln der Darmbeinschaukel
starke unregelmässige Knochenauflagerungen. Sprünge lassen
sich nicht auffinden.

V. Hüftgelenk und obere Epiphyse des Oberschenkelknochens.

Präparat 9.

„Schussverletzung der Pfanne.“

Linke Beckenhälfte. Der obere Rand der Pfanne mit dem
vorderen unteren Darmbeinstachel ist weggerissen, die Ein-
schlagstelle der Kugel greift noch etwas tiefer in die Pfanne
hinein, welche von mehreren Sprüngen durchsetzt ist. Der
äussere Rand der Pfanne, der vordere Rand des Darmbeins
von Rindensubstanz entblösst, durch vielfache Sprünge zer-
klüftet, von denen einer weit auf die Darmbeinschaukel über-
greift. Ein 3 cm langer Splitter der inneren Wand des Darm-
beins entsprechend dem Eingang zum kleinen Becken, fast aus
aller Verbindung gelöst. Breite Nekrose der inneren Darm-
beinwand.

Hierzu gehört das obere Ende des betreffenden Ober-
schenkels:

„Absprengung eines Stückes des Oberschenkelkopfes.“

Linker abgesägter Oberschenkelkopf, an dessen oberem
Theil ein thalergrösser unregelmässiger Defekt, von dem 3 grosse
Spalten ausgehen.

Das Präparat ist nachträglich gezeichnet und abgebildet auf

Tafel 1, Figur a, b und c.

Des Weiteren gehört hierzu:

Krankengeschichte I. H. W. vom Infanterie-Regiment
No. 66, verwundet am 30. August 1870 bei Beaumont. Schuss-
bruch des linken Hüftgelenks. Kugel dicht an der Innenseite des
vorderen unteren Darmbeinstachels hinein, schief nach unten
und innen ins Hüftgelenk, keine Ausgangsöffnung; Becken-

bruch nicht nachweisbar. Spät eintretende Jauchung mit
hohem Fieber. Am 15. September kommt mein Finger ins ge-
öffnete verjauchte Hüftgelenk. Linke Darmbeingrube empfindlich
und voll. Bei Druck auf dieselbe kommt jauchiger Eiter aus der
Schussöffnung. Resektion 15. September nach Langenbeck.
Einfache Absägung des von der Kugel nur gestreiften Kopfes.
Nach derselben findet sich hart am hinteren äusseren Pfannen-
rande ein viergroschenstückgrosses Loch im Becken, welches in
die Beckenhöhle hineinführt. Endlich findet man hier im Becken
die Kugel, sie wird durch Druck von der Darmbeingrube durch
die Bauchdecken her der Kornzange zugeführt und mit Schwierig-
keit ausgezogen. Man fühlt auch noch ein grosses, aber mit den
Weichtheilen in breiter Verbindung stehendes, bewegliches
Knochenstück, was zurückgelassen wird, der inneren Wand
des Darmbeins zugehörig. Streckverband mit Gewichten auf
Bahre mit Loch. Starke Jauchung, Druckbrand. Tod am
2. Oktober. 33. Tag, 5. Woche. Ging an Entkräftung zu
Grunde, keine Schüttelfröste. (R. v. Volkmann.)

Präparat 10.

„Schussverletzung der Pfanne mit stecken gebliebener Kugel.“

Theil der rechten Beckenhälfte. An der Aussenseite des
hinteren Pfannenrandes befindet sich ein Preussisches Langblei
theilweise eingebohrt mit Bildung einiger flacher Splitter der
äusseren Rindensubstanz, von denen einer nach oben zeltartig
erhoben ist. Der hintere Pfannenrand theilweise zersplittert.
Spalten durch die Pfanne. Die innere Wand des aufsteigen-
den Sitzbeinastes entsprechend der Aufschlagstelle der Kugel
in Gestalt eines kleinen viereckigen Splitters nach innen heraus-
gedrängt. Französischer Soldat G. Gr., verwundet bei Beaumont
am 30. August 1870, gestorben am 16. September 1870.

Nach der Lage der Kugel zu urtheilen, hat dieselbe den Verwundeten von hinten her in liegender oder nach vorn geneigter Stellung getroffen.

Präparat 11.

„Schussverletzung des Hüftgelenks mit sogenannter Wanderung der Pfanne, würde jetzt durch Resektion leicht zu heilen sein.“

Aus dem Feldzuge 1866. Linke Beckenhälfte mit Oberschenkel. In der Darmbeinschaukel zwischen den beiden vorderen Darmbeinstacheln ein unregelmässig rundliches thalergrosses Loch, durch eine feine, der inneren Darmbeinwand angehörige Knochenleiste in zwei Abtheilungen getrennt. Dieser Oeffnung liegt von aussen auf der theilweise zerstörte ausserordentlich rauhe Oberschenkelkopf, während der kleine Rollhügel innerhalb der Pfanne steht. Der obere und hintere Rand der Pfanne fehlt, sie geht an dieser Stelle auf die hintere Wand des Darmbeins über. Der vom Kopf zurückgelegte Weg ist sehr deutlich durch eine entsprechend breite Zone rauhen Knochens mit starken seitlichen Calluswucherungen bezeichnet und etwa 6 cm lang. Vielfache Zeichen lang andauernder Eiterung am Becken und Oberschenkel sichtbar.

Präparat 12.

„Zertrümmerung des Schenkelkopfes und der Pfanne. Kugel noch in der Pfanne steckend.“

a. Theil der linken Beckenhälfte; der äusseren Seite der Pfanne liegt das etwas breit geschlagene Preussische Langblei auf (angeleimt). b. Das obere Ende des Oberschenkels; der grösste Theil des Kopfes fehlt, drei dem Präparat beiliegende Stücke des Kopfes machen nur etwa die Hälfte des Kopfes aus, in dem grösseren Stücke finden sich mehrere den Ansatzpunkt des lig. teres umkreisende Sprünge.

Blatt I.

„Zerschmetterte Hüftgelenkspfanne mit stecken gebliebener Kugel.“

(Siehe Tafel 2, Fig. a u. b.)

Der dazu gehörige Oberschenkelkopf ist abgebildet auf

Blatt II.

„Zertrümmerung des caput femoris.“

Der Verlauf der Kugel hat sich vermuthlich so gestaltet, dass dieselbe den in vornübergeneigter oder liegender Stellung Befindlichen von hinten her traf, einwärts vom Sitzbeinhöcker eindrang und in etwas aufsteigender Richtung von hinten her die Pfanne durchbohrte, den Oberschenkelkopf zertrümmerte und an der äusseren Seite der Pfanne liegen blieb. Zeichen längerer Eiterung fehlen.

(Siehe Tafel 2, Fig. c.)

Präparat 13.

„Schussverletzung des caput femoris mit stecken gebliebener Kugel. Würde jetzt durch Resektion leicht zu heilen sein.“

Am Präparat steht die Jahreszahl 1866. Linke Beckenhälfte nebst Oberschenkel. Pfanne von Knorpel entblösst und von Knochenwucherungen umgeben. Der überknorpelte Theil des Kopfes fehlt, der Rest des Kopfes zeigt eine unregelmässige sehr rauhe Oberfläche; ihm lagert eine stark verunstaltete Kugel (Preussisches Langblei?) auf.

Präparat 14.

„Leichte Schussrieme am caput femoris. Verjauchung. Tod an akuter Septicämie.“

Der obere Theil des rechten Oberschenkelknochens. An der äusseren Fläche des Kopfes eine schräg von unten nach oben verlaufende 2 cm lange, 5 mm breite, 3 mm tiefe Rinne, der Kopf von Knorpel entblösst.

Präparat 15.

„Schuss in den Schenkelhals mit stecken gebliebener Kugel und Fissur des caput femoris.“

Die platt geschlagene Chassepotkugel steckt im Schenkelhals an der äusseren Seite und hat noch den untersten Theil der Knorpelfläche getroffen. Die Spitze des grossen Rollhügels ist abgesplittert. Von der Aufschlagstelle der Kugel aus geht ein ziemlich breiter Spalt bis nahe zur Spitze des Gelenkkopfes. An der Vorderseite des Halses findet sich eine bis auf den Schenkelkopf und den grossen Rollhügel sich erstreckende etwa 7 cm lange Spalte. Die Kugel scheint von hinten und aussen her mit einer langen Seite auf die Spitze des Rollhügels aufgeschlagen zu sein oder sich hier erst überschlagen zu haben, und ist am Schenkelhals mit der Spitze nach unten zur Ruhe gekommen.

Abgebildet auf

Blatt III.

„Im Kopf des Femur stecken gebliebenes Projektil.“

(Siehe Tafel 3, Fig. a.)

Präparat 16.

„Lochschuss durch caput und collum femoris. Einschussöffnung am Kopf. Sehr seltener Fall.“

Abgebildet auf

Blatt IV.

„Röhren- bzw. Lochschuss durch Schenkelkopf und Trochanter. I. Von vorn und innen gesehen. II. Von aussen gesehen. Ganz ausserordentlich selten.“

(Siehe Tafel 3, Fig. b und c.)

Die Kugel muss von vorn links her die Weichtheile durchbohrend in das rechte Hüftgelenk eingedrungen und nach hinten und aussen verlaufend den Kopf, Hals und Rollhügel durchsetzt haben.

Blatt V.

Ohne Bezeichnung. (Siehe Tafel 4, Fig. a und b.)

Präparat 17.

„Schuss durch das obere Ende des Femur (zusammengeleimt).“

Das Knochenpräparat No. 17, aus drei Stücken des linken Oberschenkels bestehend, hat mit dem auf Blatt V abgebildeten grosse Aehnlichkeit, namentlich in Bezug auf den Zustand des Schenkelkopfes mit dem daran befindlichen Theil des Halses, welcher an der hinteren Fläche die Einschlagstelle der Kugel erkennen lässt. Das Knochenpräparat, welches 10 cm unterhalb des kleinen Rollhügels abgesägt ist, zeigt gewaltige Zerstörung der ganzen oberen Epiphyse. Ein grosser Splitter mit dem kleinen Rollhügel reicht 3 cm, eine Spalte der vorderen

Wand 5 cm unter den kleinen Rollhügel herab. Die Splitter sind angeleimt, doch fehlt ein grosser Theil der vorderen Wand des Halses und Rollhügels. Die Abbildung bezw. das Knochenpräparat bezieht sich auf die

Krankengeschichte 2. A. F. vom Infanterie-Regiment No. 26, verwundet am 30. August 1870 bei Beaumont. Schussbruch des linken Hüftgelenks. Schuss 2 Querfinger nach aussen vom Steissbein in die linke Hinterbacke hinein und etwas nach einwärts vom Rollhügel vorn heraus, 1 Zoll unter dem Poupart'schen Bande. Verletzung nicht diagnostiziert. Geringe Erscheinungen von Schenkelhalsbruch. Als ich am 17. September wegen sehr starker Jauchung untersuchte, kommt Finger sofort auf zertrümmerten Schenkelhals und findet Hüftgelenk weit geöffnet. Trotzdem bis wenige Tage vor dem 17. September sehr gut gegangen. Resektion 17. September. Wegnahme des grossen Rollhügels und einzelner Bruchstücke. Kopf völlig gelöst, hängt noch am runden Bande. Langenbeck's Methode. Patient wenig angegriffen. Wunde jaucht stark. In der Nacht vom 21. zum 22. leichte Blutung und plötzlicher Tod. (R. v. Volkmann.)

Ueber eine weitere Hüftgelenks-Resektion, welche im V. Bande dieses Berichtes, S. 514, No. 18 angeführt ist, berichtet nachstehende

Krankengeschichte 3. J. P., verwundet am 21. Januar 1871, Aufnahme ins Lazareth zu Dijon den 31. Januar 1871. Patient wurde von mir in Behandlung genommen, nachdem bereits mehrfache Schüttelfröste stattgefunden hatten. 20. Februar: Patient ist sehr herabgekommen. Fiebertemperatur 39 bis 40°; Nachts Schweiss. Die Wunde befindet sich an der linken Hüfte. Eingangsöffnung an der vorderen Seite des Oberschenkels, ungefähr 2 Zoll unterhalb des Poupart'schen Bandes, 1 Zoll nach aussen von der Schenkelschlagader. Ausgangsöffnung an der hinteren Seite des Oberschenkels, ungefähr in derselben Höhe wie die vordere Wunde. Eiter dünn, übelriechend. Aktive Bewegungen des Beines unmöglich, passive sehr schmerzhaft. Patient liegt mit etwas gebeugtem Knie und nach innen gedrehtem Bein. Die nähere Untersuchung ergibt einen Bruch des Schenkelkopfes und -Halses. Am Kreuzbein bereits ein bedeutender Druckbrand. Nachmittags wurde die Resektion des Hüftgelenks vorgenommen. Durch einen Längsschnitt über dem Rollhügel wurde das Gelenk blossgelegt und zeigte sich der Gelenkkopf vollständig gelöst. Unter einigen Schwierigkeiten gelang es, denselben mit einer starken Hakenzange stückweise herauszuziehen. Die am Oberschenkel hervorragenden Knochenspitzen wurden durch eine schneidende Knochenzange entfernt. Bei nochmaliger Untersuchung stellte sich heraus, dass auch der untere Rand der Gelenkpfanne durch die Kugel, wenn auch nur unbedeutend, verletzt war. Anfang und Ende der Operationswunde wurden durch einige umschlungene Nähte vereinigt, durch den offenen Theil der Operationswunde und die vordere Schusswunde eine Drainageröhre geführt.

21. Februar: Starkes Fieber, Nachmittags Schüttelfröste, Nachts Schweiss. Wunde missfarbig, Eiter dünn, übelriechend.

22. Februar: Stat. idem.

23. Februar: Morgens erfolgte der Tod des Patienten. gez. Dr. Brasch. (?)

Hieran reiht sich nachstehende

Krankengeschichte 4. P. L., verwundet am 30. August, wurde von Beaumont nach Mouzon übergeführt mit der Diagnose Oberschenkelbruch. Fester Verband war nicht angelegt. Die

Eingangsöffnung befand sich etwa 1½ Zoll unterhalb des Poupart'schen Bandes und ebenso weit nach innen von der Schenkelschlagader. Die Austrittsöffnung war fast unmittelbar hinter dem grossen Rollhügel. Das Allgemeinbefinden des Patienten war fortwährend ein verhältnissmässig gutes, die Eiterung nicht übermässig stark. Bei der am 5. Oktober vorgenommenen genaueren Untersuchung des Patienten zeigte sich eine Verkürzung des Beines von 2½ bis 3 Zoll, und war dasselbe dabei nach innen gedreht. Die Schwellung in der Hüftgelenkgegend nicht sehr bedeutend. Dabei fühlte man von aussen deutlich den Schenkelkopf auf dem eirunden Loche liegen. Beim Eindringen in die Eingangsöffnung der Wunde traf man auf den gespaltenen aber noch zusammenhängenden Schenkelkopf, der mit seinem Halse vom Oberschenkel getrennt war, während letzterer auf das Darmbein verrenkt war. Es wurde die Eingangsöffnung etwas erweitert und der Kopf, der noch am runden Bande fest sass, in drei grösseren Stücken herausgeholt. Patient befand sich den Tag über leidlich wohl, starb aber plötzlich während der Nacht.

Von R. v. Volkmann's Hand steht unter der Krankengeschichte „Extraktion des Gelenkkopfes statt Resektion“. Die vorstehend erwähnte Verrenkung des unteren Bruchendes lässt daran denken, die Krankengeschichte auf die Abbildung auf Blatt VI (siehe Tafel 5, Fig. a) zu beziehen, welche keine Bezeichnung trägt.

Aehnliche Verhältnisse sind dargestellt auf

Blatt VII.

„Dislokation des unteren Fragments. Einschlagstelle der Kugel sehr deutlich. Südarmee. (Präparat von Dr. Fritsch erhalten.)“

(Siehe Tafel 5, Fig. b.)

Bei den nachfolgenden Verletzungen kann mit einiger Wahrscheinlichkeit eine Betheiligung des Hüftgelenks ausgeschlossen werden.

Präparat 18.

„Absprengung des grossen Trochanter durch ein sehr mattes Geschoss.“

Abgebildet auf

Blatt VIII.

„Abreissung des grossen Trochanter.“

(Siehe Tafel 6, Fig. a und b.)

Präparat 19.

„Schuss von hinten her gegen den grossen Trochanter. Schiefbruch des Femur (zusammengeleimt).“

Abgebildet auf

Blatt IX.

„Abreissung des grossen Trochanter, Schiefbruch darunter.“

(Siehe Tafel 7, Fig. a.)

Die untere Spitze des oberen Bruchendes liegt an der Innenseite des Schaftes, 6 cm unterhalb des kleinen Rollhügels, die obere Spitze des unteren Bruchendes an der Aussenseite in der Höhe des kleinen Rollhügels. Von der Absprengungsfläche des grossen Rollhügels erstreckt sich ein etwa 1 cm breiter Spalt

nach unten bis zur oberen Spitze des unteren Bruchendes. Dieser Spalt ist am Knochenpräparat mit einer erhärteten Masse ausgefüllt, so dass die genaueren Verhältnisse sich nicht feststellen lassen. Am Knochen steht: P. C. (Franzose), verw. 30. 8. 70, gest. 15. 9. 70. Dieselbe Bemerkung findet sich von R. v. Volkmann's eigener Hand im Krankenbuche des Kriegslazareths Mouzon.

Präparat 20.

„Enormer Schiefbruch des Femur nach Schuss einer matten Kugel von hinten her gegen den grossen Trochanter (zusammengeleimt).“

Abgebildet auf

Blatt X.

„Schuss von hinten gegen den grossen Trochanter. Längsbruch.“

(Siehe Tafel 7, Fig. b.)

An der hinteren Seite des grossen Rollhügels ausgedehnter aber oberflächlicher Defekt, von welchem aus mehrere Spalten nach

oben durch den Rollhügel gehen. Der äussere Theil des grossen Rollhügels ist nebst einem Theil der äusseren Wand des Schenkelschaftes in Gestalt eines 8 cm langen, 2 cm breiten Splitters abgesprengt. Unterhalb desselben befindet sich der Schiefbruch, so dass die obere Spitze des unteren Bruchendes an der Aussenseite in der Höhe des kleinen Rollhügels, die untere Spitze des oberen Bruchendes an der Innenseite 15 cm unterhalb des kleinen Rollhügels liegt.

Auf die Aehnlichkeit zwischen diesem und dem vorigen Präparat braucht kaum hingewiesen zu werden. Hinsichtlich der Entstehungsweise dieser Brüche könnte die Vermuthung aufgestellt werden, dass die den Rollhügel treffende Kugel die obere Epiphyse nach vorn bzw. nach einwärts gerollt habe, und zwar an dem vom Rollhügel gebildeten langen Hebelarm, und dass der untere Theil des Schaftes dieser Bewegung nicht folgen können, vielleicht wegen festen Aufstützens auf den Boden, und dass so der Schiefbruch zu Stande gekommen sei.

VI. Verletzungen des Schaftes des Oberschenkelknochens.

Voran stehen diejenigen Verletzungen, bei welchen der Zusammenhang des Knochens nicht aufgehoben ist; einige stammen aus früheren Kriegen.

A. Ohne Aufhebung des Zusammenhanges.

Blatt XI.

„Prellschuss des os femoris.

Vergl. Stromeyer's Maximen, 2. Aufl., S. 169.“

(Siehe Tafel 8, Fig. a.)

Stromeyer an der angeführten Stelle sagt: Ich besitze ein solches Stück des Femur, an welchem sich die Stelle, wo die Kugel angeschlagen hat, durch eine anfangende Demarkationslinie erkennen lässt, indem durch Aufsaugung ein wenig von der lebend gebliebenen Cortikalsubstanz entfernt worden ist. Der betreffende Patient hatte seinen Schuss bei Friedericia erhalten, die Kugel hatte das Femur von innen getroffen, war dann dicht um den Knochen nach aussen gegliitten und wurde in Hadersleben von der äusseren Seite dicht am Knochen liegend entfernt. Der Patient starb schon am 8. Tage an akuter Pyämie, die ganze Markhöhle des Knochens war mit Jauche infiltrirt, in den Lungen waren Abszesse. Wenngleich in diesen schlimmen Fällen der Einfluss des pyämischen Miasma sehr hoch angeschlagen werden muss, so sind doch auch ohne dasselbe die Zufälle bei ähnlichen Wunden oft sehr bedeutend.

Blatt XII.

„Plattgeschlagene Spitzkugel zu dem Knochenpräparat des Th. C. gehörig.“

(Siehe Tafel 8, Fig. b und c.)

Blatt XIII.

„Contusio ossis femoris mit Nekrose in Folge einer platt aufgeschlagenen Kugel. Nicht aus dem Feldzuge 1870/71.“

(Siehe Tafel 8, Fig. d.)

Blatt XIV.

„Contusio femoris mit kleiner Nekrose.“

(Siehe Tafel 9, Fig. a.)

Präparat 21.

„Ausreissung eines Stückes aus der hinteren Wand des Femur ohne Kontinuitätstrennung. Enorm selten.“

Abgebildet auf

Blatt XV.

„Abreissung eines Knochenstückes von der Diaphyse des femur mit Fissuren und Nekrosen. Sehr selten.“

(Siehe Tafel 9, Fig. b.)

Die Markhöhle ist breit eröffnet. Zwei Splitter von 4 cm und 2 cm Länge liegen dem Knochenpräparat bei. Der Verwundete scheint von besonders starkem Knochenbau gewesen zu sein, wenigstens zeigt der Oberschenkel sehr massige Verhältnisse.

B. Knochenbrüche.

Das Knochenpräparat No. 21 bildet gewissermaassen den Uebergang zu den Brüchen des Schaftes, welche in drei Gruppen geordnet worden sind. Voran stehen die Splitterbrüche, nach den im IV. Bande dieses Berichtes dargelegten Anschauungen hervorgerufen durch Sprengwirkung und Querschnittsvergrösserung der Geschosse bei höchster lebendiger Kraft bzw. Geschwindigkeit der Geschosse. Bei mehreren dieser Präparate bzw. Abbildungen passen die Splitter so vollständig an einander, dass nicht die geringste Lücke übrig bleibt, welche eine Schussöffnung darstellen könnte.

Eine zweite Gruppe, mit Präparat No. 23 und Blatt XXV beginnend, stellt Verletzungen dar, welche nach den angeführten Anschauungen durch Geschosse von geringerer lebendiger Kraft hervorgerufen wurden.

Hier sind vorzugsweise deutlich Lochschüsse der einen Wand des Schaftes zu Stande gekommen bei vollem Auftreffen des Geschosses. Die Brüche gestalten sich durch die typisch auseinander weichenden Bruchlinien im Allgemeinen so, dass ein oberes und unteres Bruchende und zwei seitliche Splitter gebildet werden, welche einen grösseren oder geringeren Theil des zwischen den Bruchenden liegenden Schaftes ausmachen.

Die dritte Gruppe, mit Blatt XXVIII beginnend, enthält Verletzungen, bei welchen einfachere Verhältnisse bestehen: Querbrüche oder Schiefbrüche ohne erhebliche Splitterung, hervorgerufen durch Geschosse, welche entweder seitlich oder mit noch geringerer lebendiger Kraft den Knochen trafen. Die Aufschlagstelle der Kugel ist fast in keinem Falle mit einiger Deutlichkeit zu erkennen.

An diese Gruppe schliessen sich, mit dem Knochenpräparat No. 27 beginnend, einige Verletzungen an, welche die Art des Bruches weniger deutlich erkennen lassen und wahrscheinlich wegen anderweitiger besonderer Verhältnisse in die Sammlung aufgenommen sind.

Schliesslich folgen, mit dem Knochenpräparat No. 28 beginnend, einige nach Brüchen des Schaftes zu Stande gekommene Heilungen und falsche Gelenke.

Starke Splitterung.

Blatt XVI.

„Lochschuss des Femur mit Längsfraktur und nekrotischen Bruchrändern“.

(Siehe Tafel 10, Fig. a.)

Ansicht von vorn.

Blatt XVII. Ohne Bezeichnung.

Die vorhergehende Verletzung. Ansicht von hinten.

(Siehe Tafel 10, Fig. b.)

Blatt XVIII.

„Splitterbruch des Femur (zusammengeleimt)“.

(Siehe Tafel 11, Fig. a.)

Blatt XIX.

„Schussfraktur des Femur (zusammengeleimt)“.

(Siehe Tafel 11, Fig. b.)

Es ist vielleicht nicht überflüssig, darauf hinzuweisen, dass fast alle Trennungslinien von einem Punkte ausgehen: das Bild einer Fensterscheibe, welche von einem harten spitzen Gegenstand getroffen ist.

Blatt XX.

„Schussfraktur des Femur (zusammengeleimt)“.

(Siehe Tafel 11, Fig. c.)

Blatt XXI.

„Splitterbruch des oberen Drittels des linken Femur (Langbleischuss). Tod bei bereits weit vorgeschrittener Konsolidation an Pyämie. Alle Splitter erhalten und durch Kallus leicht angelöthet, der sich erst bei der Maceration zum Theil wieder gelöst hat“.

(Siehe Tafel 12, Fig. a und b.)

Blatt XXII.

„Dislokation der noch am Periost hängenden Splitter durch retinirtes Sekret. Spitze des angelötheten Splitters bei * $\frac{5}{4}$ Zoll (3 cm) vom Niveau der Kortikalis entfernt.“

(Siehe Tafel 13.)

Die Abbildung hat ihren Platz in der Gruppe der Splitterbrüche gefunden; möglicherweise ist auch hier die Verlagerung der Splitter, zum Theil wenigstens, auf hydraulische Pressung zurückzuführen.

Präparat 22.

„Kolossale Zertrümmerung des unteren Endes des Femur mit Bruchenden und Splitternekrosen. Pyämie. 17 Schüttelfrüste. Ictericus gravis. Amputatio femoris, geheilt.“

Das Präparat ist (wahrscheinlich vor der Maceration) dargestellt auf

Blatt XXIII.

„Splitterbruch des Femur. Nekrose der Bruchenden und der noch am Periost hängenden Splitter“.

(Siehe Tafel 14, Fig. a.)

Das Knochenpräparat besteht aus den einzelnen, aus allen Verbindungen gelösten Bruchenden und 8 Splittern, welche theilweise oder gänzlich abgestorben sind, sie lassen sich nicht mehr mit genügender Sicherheit an einander passen, so dass vermuthlich noch einige Splitter fehlen. Das obere, in eine lange abgestorbene Spitze auslaufende Bruchende ist dargestellt auf

Blatt XXIV.

„Nekrose eines Bruchendes nach Schussfraktur des Femur“.

(Siehe Tafel 14, Fig. b.)

Ein einzelner Splitter ist dargestellt auf

Blatt L, Zeichnung 3.

(Siehe Tafel 27, Fig. c.)

Am unteren Bruchende des Knochenpräparates ist ein Theil der inneren Wand des Schaftes erhalten, die obere Spitze ist abgestorben. Ferner befindet sich an demselben ein grosser Splitter der hinteren Wand, welcher bis $1\frac{1}{2}$ cm — einen Querfinger breit — oberhalb der Kondylen herabreicht, wenig verschoben und durch Kallus theilweise angelöthet.

Eine Betheiligung des Kniegelenks wird durch die theilweise Zerstörung des Gelenknorpels erwiesen.

Bei einer von R. v. Volkmann's eigener Hand geschriebenen Krankengeschichte (5), den W. J. betreffend — vergl. Speziellen Theil dieses Bandes: Verwundungen des Oberschenkels, S. 1082 No. 358 — befindet sich eine Skizze mit Tinte gezeichnet, welche ein unteres Bruchende eines

Oberschenkelbruches darstellt von nahezu derselben Beschaffenheit, wie dasjenige des vorhergehenden Präparates. Man könnte versucht sein, die Krankengeschichte auf dieses Präparat zu beziehen, wenn nicht einige wesentliche Abweichungen — namentlich in Betreff des Ausganges und der Körperseite — vorhanden wären. In Betreff des Sektionsbefundes bemerkt R. v. Volkmann: „Ein kolossaler Splitter, bis 3 Finger über das Knie herabreichend, fast ohne Dislokation und ohne jede Nekrose angeheilt (hintere Wand des Femur), ein kleinerer, etwas disloziert, ebenfalls ohne Nekrose. An der Frakturpalte theils in der Umgebung des Kugelloches, theils an der höheren Bruchspalte kleine Nekrose.“ Im Uebrigen vermerkt die Krankengeschichte nur die in diesem Bericht a. a. O. bereits aufgeführten Beobachtungen.

Geringere Splitterung.

Präparat 23.

„Schussfraktur des Femur mit zwei enormen Splintern und einigen steckengebliebenen Kugelfragmenten.“

Linker Oberschenkel in vier Stücke zerbrochen; vorhanden sind das obere und untere Bruchende und zwei, 17 und 14 cm lange Splitter. Wenn die Stücke, an denen keine Spur Kallus oder entzündlicher Veränderungen sichtbar ist, zusammengepasst werden, so bleibt nur ein 1 cm breiter, 10 cm langer Defekt der inneren Wand des Schaftes. Hier scheint die Kugel, entsprechend der Grenze zwischen mittlerem und unterem Drittel, eingedrungen zu sein und hat den Oberschenkel in das obere und untere Bruchende, sowie einen vorderen und hinteren Splitter zersprengt. Beim Zusammenpassen der Splitter bleibt an der Aussenseite in der Höhe der Grenze zwischen mittlerem und unterem Drittel ein kleines dreieckiges Loch übrig, wenige Millimeter im Durchmesser. Dem Präparat liegen 4 dünne pflaumenkern-grosse Bleiplättchen bei.

Abgebildet auf

Blatt XXV.

„Femur-Lochschuss mit Längsfrakturen.“

(Siehe Tafel 15, Fig. a.)

Blatt XXVI.

„Lochschuss des Femur mit Frakturen und Nekrosen der Bruchränder.“

(Siehe Tafel 15, Fig. b.)

Blatt XXVII.

„Lochschuss des Femur mit Fraktur.“

(Siehe Tafel 15, Fig. c.)

Die Umgebung des eirunden Kugelloches zeigt innen und aussen einen Rand, von dem es zweifelhaft sein kann, ob er einen Bleirand oder Nekrosen darstellen soll. Für die Deutung ist vielleicht von Wichtigkeit, dass durch diesen Rand die eirunde Oeffnung nahezu in eine kreisförmige vervollständigt wird, und die Annahme eines Bleisaumes an Wahrscheinlichkeit gewinnt.

Einfache Schief- oder Querbrüche.

Blatt XXVIII.

„Einfacher Schiefbruch des Femur durch eine matte Kugel.“

(Siehe Tafel 16, Fig. a.)

Blatt XXIX.

„Einfache Schussfraktur des Femur. Nekrose der Bruchränder.“

(Siehe Tafel 16, Fig. b.)

Blatt XXX. Ohne Bezeichnung.

(Siehe Tafel 16, Fig. c.)

Bezieht sich wahrscheinlich auf nachstehende

Krankengeschichte 6. Tr. Sch. vom 2. Sächsischen Infanterie-Regiment, verwundet 30. August 1870 bei Beaumont. Schussbruch des linken Oberschenkels, mittleres Drittel, Grenze des oberen. Kolossale Jauchung, wiederholte Blutungen aus einem angeschossenen Aste der tiefen Schenkelschlagader, vielfache Einschnitte. Seitenlage. Oberes Bruchende fast horizontal gestellt, drängt an der äusseren Seite des Oberschenkels aus der Haut. Nach neuen Blutungen, 22. September 1870, Auslösung des Oberschenkels. Tod schon kurze Zeit nach der Operation an demselben Tage. Patient kam nicht vollständig aus der Chloroformbetäubung heraus. (R. v. Volkmann.)

Präparat 24.

„Schussfraktur des Femur (zusammengeleimt).“

Abgebildet auf

Blatt XXXI.

„Schiefbruch des Femur.“

(Siehe Tafel 17, Fig. a.)

Am Knochenpräparat befindet sich ein der äusseren Wand des unteren Bruchendes angehöriger 12 cm langer Splitter abgetrennt, aber durch Kallus vollkommen befestigt, an der Abbildung nur durch eine feine Spalte angedeutet, auch zeigt die hintere Wand des Knochens bis dicht an die Gelenkfläche herab vielfach oberflächliche Verluste der Rindensubstanz durch zahlreiche Nekrosen, wie solche auf Tafel XLIX abgebildet sind. Eine etwa 10 cm lange Spalte läuft an der inneren und vorderen Seite des unteren Bruchendes herab. Am Knochen befindet sich von R. v. Volkmann's Hand der Name des Verwundeten.

Hierzu gehört

Krankengeschichte 7. A. W. vom 4. Jäger-Bataillon, verwundet am 30. August 1870 bei Beaumont: Schussbruch des rechten Oberschenkels im mittleren Drittel, einfacher Schiefbruch. In den ersten 10 Tagen ausserordentlich geringe Eiterung, dann starke Eiterung aus der Ausgangsöffnung, Eiterenkungen nach der Kniekehle hinab, hohes Fieber. Anfang der 4. Woche osteomyelitische Erscheinungen, Knieeiterung. Am 27. September bei zunehmendem, hohem Fieber Absetzung im oberen Drittel mit vorderem Lappen. Anfangs sehr günstiger Verlauf, aber später Ruhr und Tod. Gestorben 22. Oktober 1870. 53. Tag, 8. Woche.

Die Spitze des oberen Bruchendes lag in der Kniekehle. Am 27. Dezember (soll wohl heissen: September), 28. Tag, schon Konsolidation mit starker Verkürzung. (R. v. Volkmann.) (Vergl. V. Band dieses Berichtes S. 252 No. 695.)

Die Aufschlagstelle der Kugel ist nicht nachzuweisen, auch sonst giebt das Präparat über die Art und Weise, wie die Verletzung zu Stande gekommen, keinen Aufschluss.

Präparat 25.

„Fractura femoris (dextri) mit starken Nekrosen der Bruchränder und plattgeschlagener Kugel.“

Das Präparat ist sehr ähnlich dem auf Blatt XXIX (Tafel 16) abgebildeten, doch fehlt, wenn man versucht, die beiden Stücke aneinander zu passen, ein erhebliches Stück der hinteren Wand. Die Abgrenzung der abgestorbenen Theile ist weit vorgeschritten, neugebildeter Kallus fehlt vollständig, die Aufschlagstelle der Kugel ist nicht zu erkennen. Die plattgeschlagene Kugel ist etwa zweimarkstückgross, am Rande umgebogen, wenige Millimeter dick und wiegt 20 g.

Präparat 26.

„Schussfraktur des Oberschenkels mit zwischen den Fragmenten liegendem deformirten Projektil.“

Abgebildet auf

Blatt XXXII.

„Schießbruch des Femur mit stecken gebliebener Kugel.“
(Siehe Tafel 17, Fig. b.)

Das Knochenpräparat besteht aus den beiden Stücken des Oberschenkels, die Bruchflächen zeigen abgestorbene Ränder, in der am oberen Bruchende befindlichen Kallusmasse ist ein verlagertes, abgestorbener Splitter eingebettet. Am unteren Bruchende befindet sich eine ziemlich ausgedehnte, dem oberen Bruchende zugekehrte Strecke rauhen Knochens, welche den Eindruck macht, als hätte sich hier das obere Bruchende an dem unteren längere Zeit hin- und hergerieben. Dieses Präparat bezieht sich vielleicht auf den Verwundeten A. M. vom Infanterie-Regiment No. 93, verwundet am 21. September 1870 vor Paris. Streckverband mit Gewichten, Drahtrose, Ruhr. Kugelfragmente in der Markhöhle liegend. (R. v. Volkmann.)

Die ganz unförmlich gestaltete Kugel liegt dem Präparate bei, desgleichen ein 1 cm breiter, 4 cm langer Knochensplitter.

Blatt XXXIII.

„Dislokation der Fussspitze nach innen. Tod an Verblutung aus der durchschossenen Art. cruralis trotz mehrfacher Unterbindungen.“

(Siehe Tafel 17, Fig. c.)

Verschiedenes.

Präparat 27.

„Schussfraktur des unteren Endes des Femur mit starker Kallusbildung und ausgedehnter Nekrose des oberen Bruchendes.“

Das untere Bruchende ist dargestellt auf

Blatt XXXIV.

„Schussfraktur des Femur mit ins Knie penetrirenden Frakturen (Fissuren). Die Fissuren absichtlich stärker markirt, als am Präparat, wo sie durch Kallus-Ein- und Ueberlagerungen verdeckt und verwischt sind.“

(Siehe Tafel 18, Fig. a.)

Besonders auffällig ist das obere Bruchende, welches nachträglich gezeichnet und auf Tafel 18, Fig. b dargestellt ist.

Blatt XXXV.

„In die Markhöhle geschleuderter Splitter. Langandauernde schwere Eiterung. Amputation.“
(Siehe Tafel 19.)

Heilungsvorgänge.

Präparat 28.

„Verheilte Schussfraktur des Femur mit steckengebliebenem Projektil und schwerer fistulöser Eiterung.“

Das Präparat besteht aus drei Theilen: a) Theil der rechten Beckenhälfte mit der Pfanne, an welcher sich Knochenauswüchse und unregelmässige Substanzverluste befinden. b) Oberes Ende des rechten Oberschenkels, 4 cm unterhalb des kleinen Rollhügels abgesägt. Am Kopf sehr reichliche Knochenauswüchse. Dicht unterhalb des kleinen Rollhügels beginnt eine mächtige spindelförmig gestaltete sehr kompakte Kallusmasse, welche namentlich die Innenseite des Oberschenkels einnimmt. Auf der Sägefläche erkennt man an der äusseren Peripherie den Durchschnitt durch den Schaft mit dem Markraum, an der Innenseite des Schaftes befindet sich im Kallus eine unregelmässig halbkugelige Höhle, die obere Hälfte des Lagers der Kugel, zu welcher durch den dicken Kallus zwei Knochenfisteln führen. c) Unteres Ende des Femur mit der im Kallus eingebetteten Kugel. Die Bruchenden waren in Winkelstellung, Spitze nach aussen, durch die mächtigen Kallusmassen, die vorzugsweise die Konkavität des Winkels einnehmen, miteinander verbunden. Die ursprüngliche Beschaffenheit des Bruches lässt sich nicht mehr erkennen. Auch die Kniegelenks-Epiphyse zeigt Knochenauswüchse.

Präparat 29.

„In ganz ungewöhnlich starker Dislokation konsolidirte Oberschenkel-Schussfraktur. Dem betreffenden Kollegen (innerer Arzt) war offenbar die Gewichtsextension nicht bekannt.“

Abgebildet auf

Blatt XXXVI. Ohne Bezeichnung.

(Siehe Tafel 20, Fig. a.)

Präparat 30.

„Schussfraktur des Femur mit Nekrosen.“

Ganzer rechter Oberschenkel, Bruchstelle im unteren Drittel durch mächtige Kallusmassen zusammengelöthet. Im Kallus zahlreiche grössere und kleinere Oeffnungen, nach der Markhöhle führend, im Kallus eingeschlossen mehrere grössere und kleinere abgestorbene Splitter und Bruchenden; ein spitzer abgestorbener Splitter steht aus einer Oeffnung im Kallus rechtwinklig zur Richtung des Oberschenkels nach hinten hervor. Die Bruchenden sind im stumpfen Winkel mit der Spitze nach hinten verlöthet.

Blatt XXXVII.

„Pseudarthrose bei noch bestehender Eiterung (Fisteln). Starke Ostitis am unteren Ende des Femur.“

(Siehe Tafel 20, Fig. b.)

Blatt XXXVIII.

„Pseudarthrose bei noch bestehender Fisteleiterung, der der Kranke — Preussischer Offizier — erlag.“

(Siehe Tafel 21.)

VII. Untere Epiphyse des Oberschenkelknochens, Kniegelenk und obere Epiphyse des Schienbeins.

Die Verletzungen der unteren Epiphyse sind immer mit Betheiligung des Kniegelenks einhergegangen.

Von besonderem Interesse sind 3 Fälle von Verletzungen der Gelenkknorren und mittelbarem Bruch des Schaftes, welche bei den Verletzungen der oberen Epiphyse in den Knochenpräparaten No. 19 und 20, Tafel 7, Gegenstücke finden. Eine Durchbohrung des Kniegelenks mit verhältnissmässig geringfügigen Knochenverletzungen stellt Blatt XLV dar.

Blatt XXXIX.

„Schussfraktur des Femur, sehr ungewöhnliche Dislokation (Schuss von hinten her). Perforation der Kniekapsel durch das obere Fragment. Vereiterung des Knies. Tod.“
(Siehe Tafel 22.)

Präparat 31.

„Schuss gegen den Condylus externus femoris mit Fraktur über der Durchschlagstelle der Kugel. (Wie wenn Jemand sich sehr heftig gegen das Knie stösst und in Folge dessen die Oberschenkel-Diaphyse bricht.)“

Das Knochenpräparat ist abgebildet auf

Blatt XL

Zeichnung 1.

„Schuss gegen den Condylus, einfache Fraktur über dem Gelenk. Genau wie bei Zeichnung 3.“
(Siehe Tafel 23, Fig. a.)

Dem Knochenpräparat nach will es scheinen, als ob der getroffene Knorren der innere des rechten Oberschenkels sei, wonach sich die Angaben entsprechend ändern würden.¹⁾

Auf dem Knochen steht von R. v. Volkmann's Hand der Name des Verwundeten (K. H.) geschrieben. Danach gehört hierzu

Krankengeschichte 8. K. H., vom Anhaltischen Infanterie-Regiment No. 93, verwundet am 30. August 1870 bei Beaumont: Unvollständiger Schussbruch des linken Oberschenkels, mittleres Drittel, durch Wundstarrkrampf vollständig geworden. Tod am 5. September 1870 in Mouzon (1. Woche, 6. Tag). Schuss ziemlich gerade von vorn nach hinten in der Mitte des Oberschenkels eingedrungen, ohne Ausgangsöffnung, Verletzung des Knochens sicher, da Finger deutlich einen Splitter fühlt; aber wiederholte Untersuchungen schliessen mit ebensolcher Sicherheit einen vollständigen Bruch aus: keine Verschiebung, keine Verkürzung. Am 3. September Anzeichen von Kieferklemme, am 4. zunehmend, Herausnahme der ganz platt geschlagenen Kugel vom Oberschenkel. Am 5. September sehr heftige, allgemeine Krämpfe, unter denen bei zufälliger Anwesenheit des behandelnden Arztes

¹⁾ Es gewinnt den Anschein, als ob die Krankengeschichte 8 zu Blatt XL, Zeichnung 3, die Krankengeschichte 9 zu Präparat 31 bezw. Blatt XL, Zeichnung 1 gehöre. Bevor jedoch dieser wie auch mancher andere zweifelhafte Punkt aufgeklärt werden konnte, schied R. v. Volkmann aus dem Leben.

und unter starkem Krachen und sofortig eintretender Verschiebung der Oberschenkel an der verletzten Stelle völlig zerbricht. Gegen Abend desselben Tages Tod. (R. v. Volkmann.)

Zeichnung 2.

„Schuss gegen den Condylus internus. Zertrümmerung des Knochens oberhalb der Epiphyse.“
(Siehe Tafel 23, Fig. b.)

Zeichnung 3.

„Schuss durch die Epiphyse. Einfacher Bruch über dem Gelenk. Genau wie bei Zeichnung 1.“
(Siehe Tafel 23, Fig. c.)

Auf letztere Abbildung bezieht sich vermuthlich die

Krankengeschichte 9. A. M., vom 2. Magdeburgischen Infanterie-Regiment No. 27, verwundet am 30. August 1870 bei Beaumont: Streifschuss am Knie, darüber Bruch des Oberschenkels durch indirekte Gewalt. Innerer Knorren des rechten Oberschenkels getroffen. Wegen Knievereiterung und gleichzeitigem Bruch darüber am 11. September 1870 Absetzung durch Dr. Bertog in der Mitte durch doppelten Zirkelschnitt. Operirt bei harter diphtherischer Zellgewebsentzündung, Knie schwappend voll. Gestorben 6 bis 8 Tage darauf; als vermisst geführt.
(R. v. Volkmann.)

Präparat 32.

„Matte Kugel gegen den Condylus. Impression der Gelenkfläche. Resektion. Auf der Sägefläche reaktive Ostitis. Sehr selten.“

Hierzu

Blatt XLI.

„Contusio condyli femoris durch Gewehrusschuss. Reaktion, Querschnitt.“
(Siehe Tafel 24, Fig. a und b.)

Präparat 33.

„Schuss in den Condylus externus femoris mit steckengebliebenem Projektil.“ (Es scheint, als ob der innere Knorren des linken Oberschenkels getroffen sei.)

Das Präparat besteht aus dem unteren Ende des Oberschenkels. Im Knorren steckt von vorn her eingedrungen an der Grenze der Knorpelfläche eine etwas seitlich abgeplattete Chassepotkugel, welche einen dünnen Theil der Wand des Knorrens abgesprengt hat. Von diesem Defekt aus geht eine etwas klaffende Spalte in die Knorpelfläche über, nach hinten oben umbiegend, so dass die Kugel den unteren Theil des Knorrens abzusprennen versucht, aber hierzu nicht mehr die nöthige Kraft besessen zu haben scheint.

Präparat 34.

„Glatte Absprengung des Condylus internus femoris durch eine sehr „matte“ Kugel.“

Das Präparat besteht aus dem unteren Ende des rechten Oberschenkels, dessen innerer Knorren ganz glatt, fast wie mit dem Meissel abgeschlagen ist; die beiden Trennungsflächen sehen

etwa aus, wie bei gespaltenem Holze. Das abgeschlagene Stück ist $6\frac{1}{2}$ cm hoch, $5\frac{1}{2}$ cm breit (sagittale Richtung) und 3 cm dick (transversale Richtung). An der äusseren hinteren Seite des Knorrens befindet sich eine kleine schwarz gefärbte, wie schwach angebrannt aussehende Stelle, vielleicht die Aufschlagstelle der Kugel. Andere bemerkenswerthe Verhältnisse bietet das Präparat nicht dar.

Präparat 35.

„Zertrümmerung der unteren Epiphyse des Femur mit steckengebliebener Kugel.“

Abgebildet auf

Blatt XLII.

„In der Kniegelenks-Epiphyse des Femur steckengebliebene Kugel. Vor der Aufsägung (links), nach der Aufsägung (rechts).“

(Siehe Tafel 24, Fig. c und d.)

Die Kugel — Bayerisches Geschoss — ist an der Vorderseite des rechten inneren Knorrens von links her eingedrungen und im äusseren Knorren in Längsrichtung mit der Spitze nach unten steckengeblieben. Die vordere Wand der Epiphyse ist theils herausgeschlagen, theils in mehreren flachen Splintern nach vorn gedrängt. Beide Knorren waren durch einen weit nach oben in den Schaft reichenden Spalt fast genau in der Mittellinie auseinander getrieben, an der Hinterseite des Oberschenkelknochens befinden sich mehrere abgestorbene Splitter zu beiden Seiten des grossen Spaltes. Als man den Oberschenkel einige Centimeter oberhalb der Knorren durchsägte (auf der Abbildung ist die Durchsägung nicht vollständig durchgeführt), fielen die beiden Knorren entsprechend dem schon vorher bestehenden Spalt auseinander und man sah nun die Kugel in ihrer Lage, sie ist wenig verunstaltet. Vom Einschuss ausgehend mehrere Spalten des inneren Knorrens, am äusseren keine weiteren Veränderungen.

Präparat 36.

„Lochschuss des unteren Endes des Femur mit beginnenden Nekrosen.“

Abgebildet auf

Blatt XLIII.

„Lochschuss der unteren Epiphyse des Femur mit Splitterung.“

(Siehe Tafel 25, Fig. a.)

Am Knochenpräparat besteht noch eine klaffende Spalte an der Aussenseite des äusseren Knorrens 10 cm hoch am Schaft hinaufreichend, hier umbiegend und nach abwärts bis zu dem Ausschuss an der Hinterseite hinabgehend. Aus der hinteren Wand ist vom Ausschuss aus nach oben ein 3 cm langer Splitter herausgeschlagen. Die umfangreiche Zerstörung des Knorpels ist an der Abbildung wenigstens theilweise dargestellt. Hierauf bezieht sich vielleicht die

Krankengeschichte 10. K. M., vom Anhaltischen Infanterie-Regiment No. 93, verwundet am 30. August 1870 bei Beaumont: Röhrenschuss durch die untere Epiphyse des Femur rechts. Kolossale Eiterung, Senkungen, Hautablösung. Gestorben am 25. September 1870 an Entkräftung.

(R. v. Volkmann.)

Präparat 37.

„Lochschuss durch die untere Epiphyse des Femur mit Splitterung ins Kniegelenk. Heilung ohne Eiterung.

Patient später an einer anderweitigen Erkrankung gestorben.“

(Hierzu die nachträglich angefertigte Zeichnung b auf Tafel 25.)

(Die Krankengeschichte 11, aus der sich das Weitere ergibt, ist von R. v. Volkmann mit „geheilter Knieschuss“ bezeichnet.)

Krankengeschichte 11. A. R., Französischer Linienfeldwebel, wurde bei Sedan durch einen Knieschuss verwundet und ohne festen Verband von dort nach Wittenberg gebracht, um daselbst gefangen gehalten bezw. in ein Lazareth aufgenommen zu werden. Die Kugel war am linken Kniegelenk dicht oberhalb und etwas nach innen von der Kniescheibe eingedrungen und etwa in der Mitte der Kniekehle wieder ausgetreten. Dass der Knochen verletzt sei, war unzweifelhaft, doch ein Bruch nicht nachweisbar, auch eine Gelenkentzündung nicht vorhanden. Dem Kranken wurde nun erst ein gefensterter Gypsverband angelegt. Der Verlauf war vortrefflich. Die vordere Wunde schloss sich, nur die hintere eiterte fort und wurden wiederholt Knochenstückchen aus derselben entfernt. Nach etwa 8 Wochen konnte der Gypsverband fortbleiben; das Allgemeinbefinden war durchaus befriedigend. So ging die Sache vom September 1870 bis Februar 1871. Plötzlich stellten sich Fieber und Schüttelfröste ein, und an der Wade entwickelte sich ein grosser, jauchiger Eiterherd, der geöffnet wurde, worauf das Fieber zwar nachliess, aber doch fort dauerte; auch kehrten die Fröste öfter wieder, die Wunde hatte ein schlechtes Aussehen und in der Umgebung bildeten sich immer wieder neue Eiterherde. Trotz aller Bemühungen konnten kranke Knochen nicht aufgefunden werden. Endlich entschlossen wir uns auf dringenden Wunsch des Patienten zur Absetzung besonders auch in Rücksicht darauf, dass zwei ähnliche Fälle kurz vorher tödtlich geendet, während ein dritter, wo wir die Absetzung vorgenommen hatten, genesen war. Nach der Absetzung ging es die ersten fünf Tage gut, dann kehrten das Fieber und die Schüttelfröste wieder, und Patient starb etwa am 10. Tage nach der Operation. Das Kniegelenk erwies sich bei der Untersuchung ganz normal, ohne Zeichen überstandener Entzündung, nur am inneren Knorren des Oberschenkelknochens fand sich eine feine Riefe, und zeigte sich nun deutlich, dass hier der ganze innere Knorren abgesprengt gewesen und wieder angeheilt war. Am vorderen oberen Rande des Gelenkknorpels des inneren Knorrens fand man ein Loch, das von vorn und innen nach hinten und aussen durch den Knochen verlief und durch das man mit dem Finger bequem durchdringen konnte. Dasselbe war mit Granulationen erfüllt und lag noch ein kleines, etwa groschengrosses Knochenstück darin, jedenfalls die Ursache der fort dauernden Eiterung. Der Fall scheint mir besonders interessant wegen der Durchbohrung des Knochens noch innerhalb des Gelenks mit Lossprengung des inneren Knorrens, ohne dass in Folge der Verwundung eine Gelenkentzündung oder Verjauchung eingetreten wäre, obwohl der Verwundete noch dazu ohne festen Verband von Sedan bis Wittenberg übergeführt, und hier erst über 14 Tage nach der Verwundung ein Gypsverband angelegt war.

(gez. Dr. Boddien?)

Blatt XLIV.

„Durch die Kugel herausgeworfene Knochenwand.“

(Siehe Tafel 25, Fig. c.)

Blatt XLV.

„Absplitterung vom Condylus externus femoris.“
(Siehe Tafel 25, Fig. d.)

Blatt XLVI.

„Schuss in den Tibiakopf mit steckengebliebener Kugel.“
(Siehe Tafel 26, Fig. a.)

Präparat 38.

„Lochschuss (Röhrenschuss) durch das Caput tibiae. Kugel zwischen Tibia und Fibula liegend. Nicht aus dem Deutsch-Französischen, sondern aus den Freiheitskriegen.“

Rechtes Kniegelenk mit einem grossen Theil der Ober- und Unterschenkelknochen, der Kniescheibe und dem (vertrockneten) Bandapparat. Im Kopf des Schienbeins, dicht unter dem Ansatz des Kniescheibenbandes befindet sich die Eingangsöffnung, sie ist fast kreisrund, 1 1/2 cm im Durchmesser, wie mit dem Locheisen ausgeschlagen. Der Schusskanal geht nach hinten und aussen und ist ganz glatt und regelmässig. Die Kugel ist gegen die innere Seite des Köpfchens des Wadenbeins angeschlagen, welches oberflächlich zerstört ist; am Präparat ist

die wenig verunstaltete Rundkugel an der Vorderseite des Wadenbeins befestigt. Spalten u. s. w. lassen sich nicht nachweisen. Der ganze Knorpel des Kniegelenks ist zerstört.

Präparat 39.

„Schussfraktur des oberen Endes der Tibia. Fissuren der Gelenkfläche.“

Oberes Ende des linken Unterschenkels. Der Schusskanal geht in transversaler Richtung durch den Kopf des Schienbeins etwa 2 1/2 cm unterhalb der Gelenkfläche. Der ganze Kopf des Schienbeins ist durch mehrere breitklaffende Sprünge, die sich auch in den Schaft fortsetzen, zersplittert und auseinander gesprengt, ebenso der Kopf des Wadenbeins. Die Gelenkfläche ist theilweise vom Knorpel entblösst.

Der grosse Unterschied zwischen No. 38 und 39 ist höchst auffallend und vielleicht bedingt einestheils durch die geringe Verunstaltung des älteren Geschosses bei No. 38, anderentheils durch die vermuthlich sehr viel erheblichere des Geschosses bei No. 39, welches aus dem Deutsch-Französischen Kriege stammt.

VIII. Unterschenkel.

Präparat 40.

„Lochschuss des Caput tibiae und Zertrümmerung der Diaphyse unter dem Lochschuss.“
Abgebildet auf

Blatt XLVII.

„Lochschuss der Tibia mit Fraktur.“
(Siehe Tafel 26, Fig. b.)

Der Lochschuss durchsetzt das Schienbein in transversaler Richtung 4 1/2 cm unterhalb der Gelenkfläche. Die Abbildung stellt das Präparat im Zusammenhange dar, während das Knochenpräparat wahrscheinlich in Folge der durch die Maceration bewirkten Auflösung des geringen Kallus aus dem oberen und unteren Bruchende und 7 grösseren und kleineren losen Splittern besteht, welche sämmtlich die Zeichen oberflächlicher oder gänzlicher Nekrose und wenig Kallusbildung zeigen. Die Gelenkfläche ist ganz unversehrt.

Präparat 41.

„Lochschuss am oberen Ende der Tibia“,
Linkes Schienbein ohne Trennung des Zusammenhanges,

die Kugel hat 6 cm unterhalb der Gelenkfläche das Schienbein dicht neben der inneren Kante durchsetzt, so dass die innere Kante auf eine Strecke von 7 cm nach oben und unten von der Durchbohrungsstelle in Gestalt dreier etwa 1 cm breiter Splitter abgesprengt ist. Eine Spalte geht an der Innenfläche des Schienbeins 5 cm weit nach unten, zwei nach oben gehende Spalten bleiben noch 4 cm von der vollkommen unverletzten Gelenkfläche entfernt. Ganz minimale Kallusbildung.

Präparat 42.

„Konsolidirte Fraktur der Tibia mit Sequestern“.

Schaft eines Schienbeins, in dessen Mitte etwa ein runder, vermuthlich von der Kugel herrührender Defekt, und hier die ehemalige Bruchstelle; der Bruch ist durch Anheilen eines etwa 15 cm langen seitlichen Splitters, der ebensoweit nach oben wie nach unten von der Einschlagstelle reicht, fest verheilt, jedoch ist sowohl dieser Splitter wie auch die Umgebung des Defektes theilweise abgestorben. Zwei unregelmässige zackige, abgestorbene Splitter liegen bei. Die Kallusentwicklung ist mässig, der lange Splitter etwas seitlich verlagert.

IX. Verschiedenes.

Blatt XLVIII.

„Zerschmetterung des Fussgelenks. Resektion. Sehr günstige Heilung.“ „Abgesägter Talus.“
(Siehe Tafel 26, Fig. c und d.)

Blatt XLIX.

„Multiple ganz oberflächliche Nekrosen an dem einen Bruchende des Femur.“
(Siehe Tafel 27, Fig. a.)

Blatt L

Zeichnung 1 und 2.

„Partielle Splitternekrose von der medullären Fläche gesehen, in der Demarkation begriffen. Innere Lagen der

Kortikalis nekrotisch, äussere erhalten und mit Osteophyten (Kallus) bedeckt.“

(Siehe Tafel 27, Fig. b und c.)

Zeichnung 3.

„Partielle Splitternekrose vor der Ausstossung (von der kortikalen Fläche gesehen).“

(Siehe Tafel 27, Fig. d.)

Vergl. vorstehend Seite 359 unter Blatt XXIV.

Zeichnung 4.

„Partielle Splitternekrose nach der Ausstossung (von der kortikalen Fläche gesehen).“

(Siehe Tafel 27, Fig. e.)

Zweite Abtheilung.

Geheilte (erhaltend behandelte) Schussbrüche des Oberschenkels.

I. Oberes Drittel.

Krankengeschichte 1.

Fr. B., vom Anhaltischen Infanterie-Regiment No. 93, verwundet am 30. August 1870 in der Schlacht bei Beaumont durch Chassepotkugel im oberen Drittel des linken Oberschenkels, nahe dem mittleren Drittel. Eingangöffnung vorn innen 12 cm unter dem Schambeinhöcker; Ausgangöffnung aussen 15 cm unter der Spitze des grossen Rollhügels. Die Kugel drang quer durch den Oberschenkel an der vorderen Seite mit verhältnissmässig kurzem Schusskanal, so dass sie den Knochen wohl mehr an der vorderen Fläche gestreift und dabei gebrochen hat. 2 Tage nach der Verwundung Gypsverband, welcher 3 Wochen lag, dann Blechschienen, zuletzt 8 Wochen lang Kleisterverband. Bedeutende Eiterung aus beiden Schussöffnungen, die erst im August 1871 aufhörte, Ausstossung vieler grosser und kleiner Splitter, des letzten im März (1873?) nach Aufbruch eines Eiterherdes, der sich in der Mitte der inneren Seite des Oberschenkels gebildet hatte, Wundrose im Januar und März 1871 mit sehr hohem Fieber. Fünf Fistelnarben, theilweise mit dem Knochen verwachsen, neben und einige Finger breit über dem Kniegelenk, eine Fistel 11 cm unterhalb der Einschussöffnung eitert noch 1873, doch führt sie nicht auf blossliegenden Knochen.

Die Brauchbarkeit des Beines ist ziemlich gut, der Verwundete geht mit Stock und hoher Sohle, er tritt mit der Fussspitze auf, die Verkürzung beträgt 6 cm. Der Knochen ist 12 bis 15 cm unterhalb des grossen Rollhügels sehr verdickt und aufgetrieben und in einem nach aussen offenen Winkel zusammengeheilt. Die Bewegung im Hüftgelenk ist etwas beschränkt, Rotation, Abduktion und Adduktion ziemlich frei, die Nelaton'sche Linie nicht abweichend. Das Kniegelenk, welches lebhaft entzündet und sehr schmerzhaft gewesen sein soll, zeigt sehr bedeutende Lockerung der seitlichen Gelenkbänder. Kniescheibe beweglich, der Unterschenkel steht in Streckstellung, eine geringe Beugung ist möglich, wobei man deutlich das Schienbein gegen die Gelenkknorren anschlagen fühlt und hört und auch leichtes Knarren bemerkt. Seitlich über dem inneren Knorren ist eine tiefe Fistelnarbe; diese Fistel soll stark geeitert haben.

(Hierzu 2 Photographien. Siehe Tafel 28.)

Krankengeschichte 2.

G. Bl., vom Magdeburgischen Kürassier-Regiment No. 7, verwundet am 16. August 1870 in der Schlacht bei Vionville durch Chassepotkugel schief von links und hinten in transversaler Richtung, 3 Querfinger unter dem linken grossen Rollhügel; die Kugel drang in den rechten Oberschenkel, wahrscheinlich durch den Damm hindurchgehend, sie wurde später in der Mitte der Vorderfläche des rechten Oberschenkels ausgeschnitten. Der Verlauf der Kugel ist nur dadurch zu erklären, dass Bl. im Augenblick der Verwundung zu Pferde sass. Der Verwundete lag 10 Tage ohne jeden Verband, Schiene oder dergleichen und wurde nicht untersucht. Die Reaktion war mässig. Er lag 7 Wochen in Gravelotte ohne jeden Verband auf Wachleinwand, und schon 6 Wochen nach der Verwundung war der Bruch fest vereinigt, und der Verwundete ging an

Krücken. Eitersenkungen oder Wundkrankheiten sind nicht aufgetreten, die Eingangsöffnung war nach 7 bis 8 Wochen geschlossen. Von Gravelotte kam er nach Darmstadt in Privatpflege und wurde 3 Wochen später nach Hause entlassen. In Darmstadt brach die Eingangsöffnung wieder auf und ist bis zum Winter 1873/74 nie ganz geschlossen gewesen, nach seiner Ankunft zu Hause ist ein kaum linsengrosser Splitter herausgekommen; bis zum Winter 1873/74 war die Absonderung gering, seitdem ist sie stärker geworden, die Fistel hatte das charakteristische Aussehen wie bei Fremdkörpern, und man konnte in derselben abgestorbenen Knochen fühlen, auch traten einige Eitersenkungen an der äusseren und hinteren Fläche auf, welche eingeschnitten wurden. Es bestand starke Kallusbildung, leichte Winkelstellung nach aussen, der Fuss war etwas zu sehr nach aussen gedreht, die Verkürzung betrug 1 1/2 Zoll, Knie und Fuss waren beweglich. (R. v. Volkmann,)¹⁾

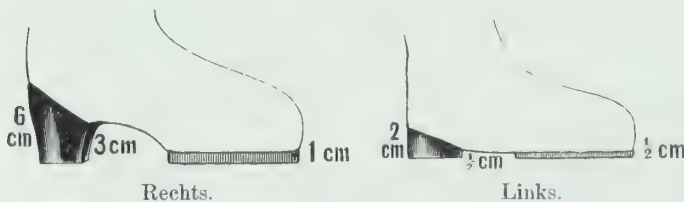
(Hierzu 2 Photographien. Siehe Tafel 29.)

Krankengeschichte 3.

Fr. B., vom 1. Magdeburgischen Infanterie-Regiment No. 26, verwundet am 30. August 1870 durch Chassepotkugel beim Vorgehen aus ungefähr 250 Schritt Entfernung in den oberen Theil des rechten Oberschenkels. Er fiel nach hinten um auf einen gefallenen Kameraden, so dass er auf den rechten Oberschenkel zu liegen kam, und dieser in einem spitzen Winkel nach vorn vorstand. Es trat eine heftige Blutung ein. Bei dem Versuche, das Bein mit beiden Händen nach vorn zu bewegen, empfand er lebhaft Schmerzen. Er machte sich sofort selbst einen Verband, indem er Stoppeln und Gras auf die Wunde auflegte und mit einer Binde befestigte. Am anderen Tage bekam er einen frischen Verband, das Bein wurde mit Cigarrenkistenbrettchen geschient. Entleerung der Blase durch den Katheter. Eintrittsöffnung der Kugel an der inneren Seite; Austrittsöffnung hinten aussen etwas tiefer, der Oberschenkel im oberen Drittel zersplittert, Knochensplitter sind nicht herausgekommen. Ein kleines Stück der Kugel fand der Verwundete in seinem Brotbeutel, den er an der Stelle der Austrittsöffnung der Kugel getragen hatte. Eine genauere Untersuchung der Wunde wurde erst am 4. Tage vorgenommen, und ein gefensterter Gypsverband mit Beckengürtel angelegt. Am 8. Tage wurde die bis dahin geringe Absonderung reichlicher, der Eiter war missfarbig und übelriechend, am 12. September war der Verband durchtränkt und musste abgenommen werden. Drahtthrose. Verband mit Karbollösung und Kali hypermangan. Am 19. September war die Ausgangsöffnung verheilt, der Schenkel wurde mit Hilfe eines Flaschenzuges gestreckt und ein neuer gefensterter Gypsverband angelegt. Die Eiterung war in der folgenden Zeit gering, das Allgemeinbefinden gut. Am 2. Oktober: Beförderung nach Aachen, Abnahme des Verbandes, einfache Lagerung des Beins ohne besondere Vorrichtungen. Am 19. Oktober: In der Chloroformbetäubung werden mehrere Einschnitte gemacht und 14 Knochensplitter entfernt, von denen einer daumengross. Streckverband mit Gewichten von 10 Pfund. Am 21. Dezember

¹⁾ Vergl. Speziellen Theil dieses Bandes, Knochenbrüche des Oberschenkels, S. 1038 No. 125.

abermals mehrere Einschnitte und Entfernung von abgestorbenen Knochenstücken sowie eines Stückes Blei. Von Ende Dezember 1870 ab mehrwöchentliche typhöse Erkrankung mit Verlust sämtlicher Haare, langsame Erholung. Eiterung gering, wenig Schmerzen, Gefühl von Taubheit und Ameisenkriechen im verwundeten Bein. Der Zeitpunkt der eingetretenen festen Verwachsung ist nicht bekannt, am 1. Mai 1871 erster Versuch zum Aufstehen, vom 5. Mai 1871 ab hinkte er an 2 Krücken umher, das Bein war vollständig steif. Vom Mai bis Juli 1871 Gebrauch der Bäder in Aachen und Elmen mit dem Erfolg, dass sich die Bewegungsfähigkeit des Beines wieder einstellte, die Schussöffnungen sowie die Einschnitte schlossen sich, und nur aus einem Einschnitt unterhalb der Austrittsöffnung entleerte sich eine mässige Menge gelben geruchlosen Eiters; aus dieser Fistel zog sich der Verwundete selbst 5 bis 6 abgestorbene Knochensplinter aus, welche ihn durch Gefühl von Stechen auf ihre Gegenwart aufmerksam gemacht hatten. Anfang 1872 fing er an, an einem Stocke zu gehen, nachdem er sich einen hohen Hacken an seinen Stiefel hatte machen lassen. Weihnachten 1872 war die Fistel noch offen, der Verwundete zog sich selbst den letzten 3 cm langen Splitter aus, die Eiterung hörte im Laufe des Jahres 1872 langsam auf, die Fistel schloss sich Anfang 1873 für immer. Mitte 1873 (?) ging der Verwundete mit Hilfe eines Stockes gut und schnell und legte selbst weitere Wege ohne Beschwerde zurück. Die Verkürzung des Oberschenkels betrug fast 10 cm, und da dieselbe nicht vollständig durch einen entsprechenden Stiefel ausgeglichen wurde, so neigte der Verwundete beim Gehen etwas nach der rechten Seite. Der Oberschenkel war in einem nach aussen stumpfen Winkel geheilt, der Knochen überall höckerig und verdickt, vom grossen Rollhügel keine Spur mehr vorhanden, wenigstens nicht nachzuweisen. Am Oberschenkel befanden sich 8 sämtlich mit dem Knochen fest verwachsene eingezogene Narben, der Umfang des Oberschenkels war erheblich geringer als auf der anderen Seite. Die Kniescheibe beweglich, die Bewegungen im Kniegelenk passiv nicht behindert. Er konnte beim Gehen den Unterschenkel etwas beugen und strecken, beim Sitzen hing der Unterschenkel gerade herab und konnte nicht gestreckt werden ohne Zuhilfenahme der Hände. Der Unterschenkel etwas magerer wie der andere, die Muskulatur fühlte sich weich und schlaff an. Der Fuss stand in Spitzfussstellung. Der Stiefel hatte einen hohen Hacken und hohe Sohle. (Siehe die Skizze.) (Dr. Heinecken.)



(Hierzu 2 Photographien. Siehe Tafel 30.)

Krankengeschichte 4.

Hauptmann H., verwundet am 16. August 1870 bei Toul auf ziemlich nahe Entfernung, wahrscheinlich durch ein Tabatièregeschoss; er fiel um und konnte nicht aufstehen, auch das verletzte linke Bein nicht bewegen. Es erfolgte alsbald eine heftige Blutung. Eingangsöffnung vorn eine Handbreit unter dem vorderen oberen Darmbeinstachel, hart am inneren Rande des Schneidermuskels; Ausgangsöffnung am Steissbein, so dass der Verlauf des Schusskanals etwas nach oben und innen gerichtet war. Die Kugel blieb in der Ausgangswunde stecken und wurde von dem Verwundeten selbst mit dem Finger

herausgenommen; sie war vollständig missgestaltet und bestand aus einer grossen Bleimenge. Der Knochen wurde nicht für verletzt gehalten, doch war offenbar der kleine Rollhügel zerschmettert. Weder Gyps- noch Schienenverband. 8 Tage nach der Verwundung kam der Verwundete nach Nancy und erst hier stellte sich heftige Reaktion ein, welche nur 8 Tage anhielt und dann in remittirendes Fieber überging. Am 18. September 1870 Reise nach Cöthen. Vom September bis November wurden drei nur erbsengrosse Splinter entfernt, nachdem Anfang Oktober hinter dem Rollhügel ein Einschnitt wegen Eiterverhaltung gemacht war. Anfang Dezember 1870 sind alle Wunden geheilt, wenige Tage darauf verliess der Verwundete das Bett. Während der ganzen Zeit hatte der Fuss die Neigung, nach aussen umzufallen, was dem Verwundeten Schmerz verursachte, so dass der Fuss gestützt werden musste. Das Fussgelenk war nach Ablauf der Heilungsperiode steif. Später verschwand die Steifigkeit des Fussgelenks fast ganz, Beugung bis zum rechten Winkel, eine geringe Neigung zur Wendung nach auswärts blieb bestehen. Fuss $\frac{3}{4}$ Zoll — 2 cm — verkürzt, Rollhügel $\frac{3}{4}$ Zoll über der Nelaton'schen Linie bei dem ziemlich mageren Manne leicht zu fühlen. Beide Oberschenkel gleich lang, am verwundeten Oberschenkel nicht die geringste Deformität, Kallus u. s. w. Oberschenkel etwas beweglich, kann nach abwärts um etwas gezogen werden.

Der Verwundete hinkt, geht eine Stunde weit ohne Stock. Abduktion fast ganz unmöglich, Rotation sehr behindert, Flexion mässig. (R. v. Volkmann.)

Krankengeschichte 5.

A. M., vom 3. Magdeburgischen Infanterie-Regiment No. 66, verwundet am 30. August 1870 bei Beaumont, linker Oberschenkel, oberes Drittel. Eingangsöffnung an der äusseren Seite 5 cm unterhalb des grossen Rollhügels; Ausgangsöffnung an der inneren Seite 12 cm unter dem Schambeinhöcker. Er erhielt zuerst Gypsverbände mehrere Wochen hindurch, dann, wahrscheinlich wegen starker Eiterung, Schienenverbände mit Drainage. (Von der Hand Professor Volkmann's findet sich eine Bemerkung in der Krankengeschichte, dass der Verwundete in Beaumont amputirt werden sollte.) Im Ganzen sind 12 kleine Splinter ausgestossen worden. Im November 1870 war der Bruch fest verheilt, und der Verwundete machte die ersten Gehversuche an Krücken. Eine Eiterverhaltung machte einen Einschnitt unterhalb der Eingangsöffnung nothwendig, die Eiterung hörte im Februar 1871 auf, doch brach die Ausgangsöffnung im April 1873 wieder auf und stiess die letzten 4 kleinen Knochensplinter aus; Ende Mai 1873 war die Fistel wieder geschlossen.

1873: Das kranke Bein ist um $3\frac{1}{2}$ cm verlängert. Der gesunde Oberschenkel misst 39 cm, der kranke $42\frac{1}{2}$ cm. Der Kranke setzt deshalb beim Stehen das kranke Bein auswärts, leicht abduzirt und ruht auf dem gesunden. Beugung im Hüftgelenk ist nicht bis zu $\frac{1}{2}$ Rechten möglich, Abduktion normal, Adduktion ist sehr schmerzhaft und beschränkt, das Becken senkt sich, wenn man das kranke Bein über das gesunde zu kreuzen versucht. Drehung ebenfalls gehemmt. Kallus ist unter dem Rollhügel deutlich fühlbar. Das Kniegelenk ist in seinen Bewegungen gehindert, nur bis 120° zu beugen, der Unterschenkel steht in Streckstellung, die Kniescheibe ist beweglich.

Mit anderer Handschrift ist nachstehender etwas abweichender Befund verzeichnet:

Unmittelbar unter dem grossen Rollhügel fühlt man eine Knochenaufreibung und von aussen eine Einsenkung, so dass

offenbar der Bruch geheilt ist mit einem Winkel nach innen. Die Stellung ist derart verschoben, dass, wenn der rechte Fuss in die Längsachse des Körpers eingestellt wird, die Hacken 16 cm von einander entfernt stehen, und ist eine mittlere Adduktion im Hüftgelenk nur unter Schmerzen und gleichzeitiger Mitbewegung des Beckens möglich. Der (linke) Fuss ist, wenn man mit Gewalt die Hacken zu nähern sucht, einen starken Zoll länger als der andere. Der linke vordere obere Darmbeinstachel steht fast 5 cm tiefer, wie der rechte. Von der Spitze des grossen Rollhügels bis zur Spitze der Kniescheibe misst der linke Oberschenkel 37 bis 38 cm, der gesunde Oberschenkel 40 bis 41 cm. Vom Darmbeinstachel bis zur Kniescheibe ist das Verhältniss 41 cm zu 43 cm.

(Hierzu 2 Photographien. Siehe Tafel 31.)

Krankengeschichte 6.

A. O., vom 3. Magdeburgischen Infanterie-Regiment No. 66, verwundet am 30. August 1870 bei Beaumont, linker Oberschenkel, oberes Drittel. Mitrailleuskugel. Eingangsöffnung vorn innen 13 cm unter dem Schambeinhöcker; Ausgangsöffnung aussen hinten 18 cm unter der Spitze des grossen Rollhügels. Der Verwundete erhielt zuerst einen Schienenverband, bald darauf einen Gypsverband mehrere Wochen hindurch; 8 bis 14 Tage nach der Verwundung wurden mehrere Splitter ausgestossen, später keine mehr. Anfang Oktober wurde er in einem Schienenverbande nach Deutschland befördert und daselbst vom 5. Oktober bis Ende November 1870 im Streckverband mit Gewichten behandelt. Einen Finger breit über der Ausgangsöffnung lagen die scharfen Knochenkanten dicht unter der Haut und drohten dieselbe zu durchbohren; die beiden Schussöffnungen haben stark geeitert, schlossen sich jedoch Ende November 1870, Fisteln haben nicht bestanden. Ende November war der Bruch fest verheilt. 1873 war 14 cm unter der Spitze des grossen Rollhügels, welcher seine normale Stellung hatte, seitlich und hinten am Oberschenkelknochen dicker Kallus zu fühlen, und bildete der Knochen an dieser Stelle einen Winkel nach aussen. Die Verkürzung betrug 8 cm, so dass die Spitze des verwundeten Fusses beim Stehen ohne Fussbekleidung stark gestreckt eben den Boden berührte. Hüft- und Kniegelenk erwiesen sich normal, der verwundete Oberschenkel war etwas magerer als der gesunde. Die Brauchbarkeit des Beines war sehr gut, der Verwundete benutzte beim Gehen einen Stock und trug eine erhöhte Sohle.

(Hierzu 2 Photographien. Siehe Tafel 32.)

Krankengeschichte 7.

W. R., vom 3. Thüringischen Infanterie-Regiment No. 71, verwundet am 1. September 1870 bei Sedan: Schussbruch beider Oberschenkel; rechts im oberen Drittel, links im unteren Drittel. Beim Vorgehen erhielt der Verwundete den ersten Schuss in den linken Oberschenkel, während er das Knie rechtwinklig gebeugt hielt; 2 schmale Querfinger über der Spitze der Kniescheibe befand sich die Eingangsöffnung, mitten in der Kniekehle die Ausgangsöffnung. Der grosse Schleimbeutel der Strecker war nicht eröffnet, ein Umstand, der sich nur durch die rechtwinklige Beugung des Knies erklärt. Den zweiten Schuss erhielt der Verwundete 3 Minuten später auf dem Schlachtfelde liegend; Eingangsöffnung vorn, ziemlich genau in der Mitte zwischen vorderem oberem Darmbeinstachel und grossem Rollhügel, die Kugel traf in sehr schieferm Verlaufe den Oberschenkelknochen in der unteren Partie des oberen Drittels, prallte hier ab und blieb in

den Adduktoren an der inneren unteren Mitte des Oberschenkels stecken. Noch ein Jahr nach vollendeter Heilung konnte sie hier deutlich gefühlt werden, doch hat sie sich seitdem mehr in die Tiefe gesenkt. Bald nach der Verletzung erhielt der Verwundete Verbände von Holzschienen, am 8. September 1870 gefensterter Gypsverbände; die Eiterung war eine minimale. 25. September sind beide Gypsverbände sehr locker geworden und werden entfernt, beide Schussbrüche sind fest verheilt, also am 24. Tage, mit geringer Abweichung in der Gestalt und sehr geringer Verkürzung. Die Verkürzung lässt sich, da beide Beine gebrochen sind, natürlich nicht genau feststellen, doch ist der rechte Oberschenkel $\frac{3}{4}$ Zoll — 2 cm — kürzer wie der linke und offenbar die Längsverschiebung am linken Bein eine geringe. Am selben Tage, 25. September, ist die Eingangsöffnung am linken Bein bereits von einer trockenen, fest anhaftenden Borke bedeckt, während die Ausgangsöffnung nur sehr wenig eitert, und wird aus der letzteren ein Knochenstückchen von Gestalt und Grösse etwa eines Nasenbeines ausgezogen. Das rechte Bein wird jetzt in eine Draht hose, das linke der Vorsicht halber noch einmal in Gyps gelegt. Am 3. Oktober 1870 ist die Eingangsöffnung rechts, obwohl die Kugel steckt, ebenfalls mit einer trockenen Borke bedeckt, links eitert die Ausgangsöffnung in der Kniekehle immer noch ein wenig. Am 11. Oktober 1870 alle Verbände entfernt, und der Verwundete am 20. Oktober ohne Verband nach Deutschland befördert. Vernarbung der Ausgangsöffnung links erfolgte nach weiteren 3 Wochen. Der Verwundete hat sich während der ganzen Zeit stets völlig gesund gefühlt, immer guten Appetit, nie Fieber gehabt; Eitersenkungen haben nie stattgefunden, die Wunden sind auch in späterer Zeit nie wieder aufgebrochen. Knie- und Fussgelenke sind vollkommen frei beweglich, die Muskulatur ausserordentlich stark entwickelt, und ist der Verwundete, kaum hinkend, den ganzen Tag über ohne Stock auf den Füssen. Am rechten Oberschenkel ist eine unbedeutende Winkelstellung nach aussen und ziemlich erhebliche Verdickung des Knochens an der Bruchstelle, etwas über der Grenze vom mittleren und oberen Drittel nachweisbar, links mässige Winkelstellung nach hinten, so dass das Bein über dem Knie leicht konkav ist.¹⁾ (R. v. Volkmann.)

(Hierzu 2 Photographien. Siehe Tafel 33.)

Krankengeschichte 8.

M. St., vom 15. Bayerischen Infanterie-Regiment, verwundet am 1. September 1870 bei Balan (Sedan), linker Oberschenkel, oberes Drittel. Verlauf ungünstig; vom 16. September an Schüttelfröste, 7 Knöchensplitter entfernt, angeblich auch ein Stück „Sehne“. Januar 1873: eiternde Fistel und zeitweise Ausstossung von Knochensplittern, das Bein ist noch nicht brauchbar. Februar 1873: Bruch vollkommen fest verheilt, 10 cm langer Fistelgang, Bein geschwollen, 6 cm stärker als das gesunde. Verkürzung $1\frac{1}{2}$ bis 2 cm. Oberschenkelmuskulatur noch erheblich abgemagert. Der Verwundete kann sein Bein übrigens sehr gut gebrauchen und machte vor Kurzem einen dreistündigen Marsch auf theilweise verschneitem Landweg.

(Bezirksarzt.)

Krankengeschichte 9.

F. W., vom 3. Garde-Grenadier-Regiment Königin Elisabeth, verwundet am 30. Oktober 1870 bei Le Bourget, linker

¹⁾ Vergl. Speziellen Theil dieses Bandes: Verwundungen des Oberschenkels, S. 1042 No. 152.

Oberschenkel, oberes Drittel. Eingangsöffnung vorn dicht unter dem grossen Rollhügel; Ausgangsöffnung hinten in derselben Höhe. Auf dem Verbandplatze Drahtse, von da Ueberführung nach Gonesse. Nach 2 Tagen Drahtse entfernt, Lagerung des Beines zwischen Kissen. Einige Knochensplitter in den ersten Tagen entfernt. Nach 3 Wochen Streckung des Beines in Chloroformbetäubung und Gypsverband, welcher 32 Tage lag, und Ende Dezember 1870 wegen Schmerzen entfernt wurde. Anfang Januar 1871 neuer Streckversuch und Gypsverband, der indessen nach 4 Tagen wegen Schmerzen entfernt werden musste. Bis 13. März 1871 lag das verwundete Bein wieder zwischen Kissen. Mitte März Ueberführung nach Halle. Aus der Ausgangsöffnung, welche brandig war, wurden wiederholt mehrere Knochenstücke entfernt, bis Ende Juni deren 32. Das Bein blieb weiterhin fortdauernd auf Kissen gelagert. Die Art und Menge des Eiters wechselte sehr, lebhaftige Schmerzen im Oberschenkel nebst starker Schwellung, undeutliche Fluktuation in der Tiefe. Am 14. März 1872 Einschnitt, sehr grosse Menge jauchigen Eiters entleert, die Schussöffnungen mit Quellstiften erweitert, im Oberschenkelknochen bestand eine grosse Höhle mit theilweise abgestorbenen Wänden. Darauf Abnahme der Eiterung, Besserung des Allgemeinbefindens.

26. Juli 1872: Verkürzung 12 cm, starke Verdickung in der Nähe des Hüftgelenks, wo die beiden Bruchenden mit einander einen rechten Winkel mit der Spitze nach aussen bilden. Dicke des Kallus an dieser Stelle etwa 10 cm, auch der übrige Theil des Oberschenkels verdickt. Drei noch eiternde eingezogene Fisteln. Bein steht in Streckstellung, kann willkürlich nicht gebeugt werden, Kniegelenk steif, Fussgelenk etwas beweglich. Passive Beugung im Hüftgelenk etwa um 30°, im Kniegelenk um 5°, Kniescheibe sehr wenig verschieblich. Gefühl vollständig erhalten. Linker Oberschenkel verdickt, Unterschenkel abgemagert. Gehversuche mit zwei Krücken, wobei das linke Bein als unbrauchbares Anhängsel herabhängt. (Klin. Journal.)

(Hierzu 2 Photographien. Siehe Tafel 34.)

Krankengeschichte 10.

W. Z., vom 1. Thüringischen Infanterie-Regiment No. 31, verwundet am 30. August 1870 bei Beaumont, linker Oberschenkel, oberes Drittel. Eingangsöffnung vorn aussen 15 cm unterhalb des vorderen oberen Darmbeinstachels; keine Ausgangsöffnung. Schusskanal schräg nach hinten aussen. „Ganz sicher ausgedehnter Splitterbruch gewesen nach meiner (äusseren) Untersuchung in Beaumont und Mouzon.“ (R. v. V.)

Die ersten 2 Tage nicht verbunden und nicht sondirt, Kugel am 3. Tage im unteren Theil der rechten Hinterbacke unter der Haut liegend gefunden und ausgeschnitten. Schiefe Ebene, 14 Tage nach der Verwundung Gypsverband von R. v. Volkmann angelegt, zweimalige Erneuerung innerhalb 8 Wochen. Minimale Eiterung. Mitte Dezember Bruch fest verheilt, Weihnachten 1870 Gehversuche, beide Oeffnungen geschlossen. Die Eingangswunde brach 2 Jahre nach der Verletzung wieder auf, sonderte sehr wenig ab und schloss sich nach 14 Tagen wieder ohne Ausstossung eines fremden Körpers.

Juni 1873: Kallus gross und ausgedehnt, Winkelstellung nach aussen, Verkürzung 10 cm. Hüftgelenk normal, Bewegungen im Kniegelenk ausgiebig, aber leichte seitliche Bewegungen unter knarrendem Geräusch möglich, ab und zu Schmerzen im Knie- und Hüftgelenk. Gebrauchsfähigkeit des Beines gut. Der Verwundete geht sehr gut mit und ohne Stock, er tritt fest auf und geht mit hoher Sohle und hohem Absatze grössere Strecken Weges. (Klin. Journal.)

(Hierzu 2 Photographien. Siehe Tafel 35.)

II. Mittleres Drittel.

Krankengeschichte 11.

H. A., vom 7. Thüringischen Infanterie-Regiment No. 96: Schussbruch des linken Oberschenkels, mittleres Drittel. Bekam in der Schlacht bei Beaumont am 30. August 1870 einen Schuss aus Chassepot von vorn und etwas von links, während er zum Angriff vorging. Kein Ausschuss. Verband mit Leinwand und Binden. Der Fuss war stark nach aussen gerollt, das obere Bruchende stand nach aussen und vorn, das untere nach innen. In den ersten 3 Tagen traten heftige Blutungen auf, die den Verwundeten sehr schwächten. Am 4. Tage Aufnahme in das Lazareth zu Beaumont, am 6. Tage gefensterter Gypsverband mit Beckengürtel bis zum Knöchel reichend; die Einschussöffnung eiterte in den ersten 8 Tagen wenig. Am 13. September 1870 Ueberführung nach Neufchâteau, am 14. nach Aachen, vom 15. bis 17. September nach Sondershausen; die Wunde eiterte reichlich, während der Reise bekam er Druckbrand und langte in Sondershausen sehr erschöpft an. Vom 18. bis 22. September überstand er Ruhr, bald trat Druckbrand noch an mehreren Stellen auf, die stark eiterten; das Fenster des Gypsverbandes wurde am 18. September vergrössert. Anfang Oktober 1870 nahm die Eiterung ab, die Wunde schloss sich Mitte Oktober, Knochensplitter sind weder entfernt noch ausgestossen worden. Mitte Dezember 1870 wurde die obere Schale des Gypsverbandes abgenommen, die feste Vereinigung war mit Beginn des Jahres 1871 nahezu vollendet, am 7. Januar 1871 wurde auch die untere Schale des Verbandes entfernt. Am 21. Februar 1871 stand der Verwundete zum ersten Mal auf und hinkte, gestützt von 2 Mann umher, das Knie war steif. Am 27. Februar ging er mit Krücke, unterstützt von einem Manne, dann ohne diesen. Am 23. März reiste er in seine Heimath. Von Pfingsten ab ging er am Stocke, bei fortgesetzten Uebungen wurde das Knie im Herbst 1871 beweglich.

1873. Ziemlich kräftig gebauter, gut genährter Mann. Der linke Oberschenkel in einem nach innen offenen Winkel von 160° fest verheilt, Verkürzung beträgt 5 1/2 cm, der Fuss ist nach aussen gedreht, kann nicht ohne Drehung der Wirbelsäule nach innen gedreht werden; Beugung im Knie behindert. Eingangsöffnung in der Mitte des Oberschenkels 2 1/2 cm nach aussen von der Mittellinie fest verheilt, Knochenauftreibung im mittleren Drittel des Oberschenkels etwas näher dem oberen Drittel, die Kugel tief in den Weichtheilen an der Innenseite des Oberschenkels zu fühlen; sie soll sich in der letzten Zeit etwas gesenkt haben. Mehrere verschiebliche Hautnarben über dem Kreuzbein und dem Gesäss. Der Verwundete geht am Stock, mit einer 1/4 cm höheren Sohle, 3/4 cm höherem Absatze, das linke Bein hält er steif, den Fuss in Spitzfussstellung, beim Gehen neigt er das Becken stark nach links; wenn er mit seinem unzureichenden Stiefel geht, tritt er mit den Köpfchen der Mittelfussknochen auf.

(Hierzu 2 Photographien. Siehe Tafel 36.)

Krankengeschichte 12.

A. B., vom 1. Magdeburgischen Infanterie-Regiment No. 26, verwundet bei Beaumont am 30. August 1870: Schussbruch des linken Oberschenkels, mittleres Drittel, durch Chassepotkugel. Eingangsöffnung an der äusseren Seite, 22 cm unterhalb der Spitze des grossen Rollhügels, Ausgangsöffnung an der inneren Seite 8 cm unterhalb des Schambeinhöckers. Es bestand starke Splitterung. Der Verwundete kam zuerst in das Lazareth zu Mouzon und wurde von da am 3. Oktober nach Brüssel übergeführt, wo er bis zum Juni 1871 lag; er war in dieser ganzen Zeit verschollen. Er

bekam zuerst einen Gypsverband, welcher 2 bis 3 Wochen lag, wurde dann längere Zeit im Streckverband mit Gewichten behandelt und hatte schliesslich noch 4 bis 5 Wochen lang einen Kleisterverband. Beide Schussöffnungen eiterten stark und lange Zeit, sie schlossen sich erst im Mai 1872. Im Verlaufe dieser Zeit stiessen sich im Ganzen 12 kleine Splitter aus, der letzte im April 1872; es waren mehrere Einschnitte gemacht worden, welche sich in 5 Fisteln verwandelten und gleichfalls lange eiterten; die letzte Fistel schloss sich erst im Herbst 1872, die Fistelöffnungen waren behufs Entfernung von abgestorbenen Knochenstücken mit Quellstiften erweitert worden. Im Februar 1871 soll Hospitalbrand aufgetreten sein und während desselben eine einmalige heftige Blutung aus der Eingangsöffnung, später machte er noch Wundrose durch, die sich über das ganze Bein verbreitete. Das Fieber soll sehr hoch gewesen und der Verwundete zur Zeit dieser Wundkrankheiten von den behandelnden Aerzten als hoffnungslos aufgegeben worden sein. Bisweilen traten sehr heftige Schmerzen im Knie auf, welches jedoch nie geschwollen war. Der Bruch war Ende März 1871 fest verheilt.

Am 3. Juni 1871 kam er in das Lazareth in Magdeburg in sehr heruntergekommenem Zustande, hier wurden noch mehrere Einschnitte gemacht und Knochensplitter sowie Bleisplitter entfernt. Er erholte sich sehr langsam und konnte erst im Frühjahr 1872 in seine Heimath entlassen werden.

Im Jahre 1873 war die Brauchbarkeit des Beines sehr gut; der Verwundete konnte mit Hilfe eines Stockes meilenweit gehen, auch ohne Stock ging er nicht auffallend schlecht oder unsicher, er trat mit der ganzen Sohle auf, die Verkürzung betrug 5 cm, welche durch einen entsprechend hohen Stiefel vollkommen ausgeglichen wurde. Die Beugung im Hüftgelenk war gering, das ganze Becken wurde etwas mitbewegt; es wurde dem Verwundeten schwer, auf dem gesunden Bein stehend das kranke im Hüftgelenk pendelnd hin und her zu bewegen. Die Adduktion war frei, die Abduktion behindert, man fühlte einen federnden Widerstand, bei dem Versuch der Abduktion traten Schmerzen auf; auch die Rotation war etwas beschränkt. Die Stellung des grossen Rollhügels bezüglich der Nelaton'schen Linie war normal, der Oberschenkel war an der Bruchstelle im stumpfen Winkel nach aussen gebogen, das Bein stand in Adduktionsstellung und etwas nach innen gedreht, es war magerer wie das gesunde, der Unterschied betrug an der stärksten Stelle 7 cm. Der Kallus bedeutend entwickelt, namentlich an der äusseren Seite, der ganze Oberschenkelknochen verdickt und aufgetrieben. Die seitlichen Gelenkbänder des Knies gelockert, die Bewegungen dieses Gelenks bedeutend gehemmt; die Kniescheibe stand an der normalen Stelle und war beweglich. Es bestand eine wenn auch nicht vollständige und nicht knöcherne Steifheit, der Unterschenkel war gestreckt, die Beugung gering und schmerzhaft. Da der Schuss theilweise durch den vierköpfigen Muskel gegangen ist, so war vielleicht diese Steifheit des Gelenks in Streckstellung durch Narbenzug bedingt. Wenn der Unterschenkel etwas in Beugstellung gebracht worden war, so konnte ihn der Verwundete nicht strecken, sondern hob ihn mit der Hand empor. Eitersenkung und überhaupt eine bedeutende Entzündung im Kniegelenk sind nicht vorhanden gewesen.

(Hierzu 1 Photographie. Siehe Tafel 37.)

Krankengeschichte 13.

E. B., vom Schleswig-Holsteinschen Füsilier-Regiment No. 86, verwundet am 30. August 1870 bei Beaumont durch Chassepotkugel. Eingangsöffnung — 1 — an der Vorderseite an der Grenze des oberen und mittleren Drittels, keine Aus-

gangsöffnung; schwerer Splitterbruch des mittleren Drittels. Der Schmerz bei der Verwundung war so gering, dass der Verwundete noch einige Schritte weiter marschirte, bis er zusammenbrach; die Blutung war gering und stand durch Anlegen eines einfachen Verbandes Seitens eines Krankenträgers, der sofort zur Stelle war. Nach Verlauf von 1½ Stunden wurde er von Französischen Krankenträgern in ein Französisches Feldlazareth getragen, wobei er sehr starke Schmerzen empfand. Verband mit Schienen von Rohrgeflecht. Am anderen Tage Sondiren des Schusskanals und vergebliches Suchen nach der Kugel Seitens Französischer Aerzte; es wurde angeblich die Amputation vorgeschlagen, von dem Verwundeten aber abgelehnt. Am 4. Tage wurde die Kugel auf der Rückseite des Oberschenkels, in der Tiefe oberhalb des grossen Rollhügels gefühlt und nach einem grossen Einschnitte — 2 — mit den Fingern herausbefördert, sie war ganz platt gedrückt wie eine Münze. Das Bein schwoll darauf ab, es stellte sich aber alsbald eine rasch zunehmende Eiterung ein. Drahtgasse; Schmerzen gering; Ausspülungen mit übermangansaurem Kali. Knochensplitter wurden nicht entfernt. B. bemerkte selbst eine mehr und mehr zunehmende Verkürzung und Verschiebung des Beines. In diesem Französischen Lazareth — Contrecourt? — lag der Verwundete 5 Wochen; gegen Ende seines Aufenthalts sahen die Wunden schlaff und schlecht aus, eine Erscheinung, die auch bei anderen Verwundeten auftrat. Das Lazareth wurde aufgehoben; der Verwundete kam nach Mouzon. Hier wurde das Bein gestreckt und darauf ein gefensterter Gypsverband mit Beckengürtel bis zum Fussgelenk reichend, angelegt. Die Wunden sahen besser aus, das Allgemeinbefinden war leidlich. Anfangs Oktober Ueberführung nach Brüssel, woselbst er vom 6. Oktober 1870 bis 1. Juni 1871 blieb. Der Gypsverband war zu weit geworden und wurde nach 8 Tagen entfernt, das abermals verkürzte Bein wieder gestreckt und ein Blechschienenverband angelegt. Ausspülen mit übermangansaurem Kali. Die beiden Oeffnungen standen miteinander in Verbindung. Zweimal wurde je ein hagelkorngrosses Bleistück entfernt, Knochensplitter sind nicht zum Vorschein gekommen. Eiterung reichlich, leichte Schüttelfröste und Fieber mit Schweiss, kein Appetit, starke Schmerzen, namentlich auch im Knie, Allgemeinbefinden schlecht, mehrere Druckbrandstellen — 5, 7, 8 —, Eitersenkungen bis in die Kniekehle machten Anfang November 1870 zwei Einschnitte — 3 u. 4 — nöthig, es bestand eine sehr grosse Eiterhöhle, aus welcher massenhaft übelriechender Eiter entleert wurde. Blechschienenverband nach Streckung des Beines durch Händekraft. Eiterung bald darauf gutartig und langsam abnehmend. Ende Februar 1871 war die Schusswunde und der erste Einschnitt geheilt, der Bruch fest verheilt, der feste Verband wurde entfernt. Mitte April 1871 Entfernung eines Tuchfetzens beim Ausspülen, worauf sich auch die übrigen Einschnitte schlossen, doch brach die Schussöffnung im April und Mai 1871 einige Male wieder auf. Nach Abnahme des festen Verbandes zeigte sich das Bein stark abgemagert, Hüft-, Knie- und Fussgelenk völlig steif, der Fuss stand in Spitzfussstellung. Zunächst im Bett Bewegungsversuche, von Mitte Mai an Gehversuche an zwei Krücken, welche indessen in Folge der Verkürzung und eines beim Auftreten entstehenden lästigen Kribbelns sowie wegen der Steifigkeit der Gelenke sehr unbefriedigend ausfielen. Am 1. Juni 1871 Reise nach Halle, Mitte Juni nach Flensburg, am 7. Juli in die Heimath. Hier vertauschte er allmählig die Krücke mit zwei Stöcken, Hüft- und Fussgelenk wurden beweglicher, das Knie blieb steif, das Allgemeinbefinden besserte sich, die Kräfte nahmen zu. Pfingsten 1872 bildete sich an der äusseren oberen Seite des Oberschenkels — 3 — ein Eiterherd, der, eingeschnitten,

eine mässige Menge übelriechenden Eiters entleerte, nach 8 Tagen schloss sich der Einschnitt. Im Juli 1873 brach ein akut entstandener Eiterherd — bei 6 — auf, der nach 8 Tagen verheilt war. Mitte Juli 1873: Verkürzung 7 cm. Hüft- und Fussgelenk frei beweglich, geringer Spitzfuss, das Auftreten geschah fest, mit der ganzen Sohle und schmerzlos; B. konnte ohne Stock gehen, doch bediente er sich meist eines solchen, den er in der linken Hand führte, und ging damit, ohne zu ermüden, über eine halbe Stunde. Kniegelenk steif in Streckstellung, Kniescheibe zeigte eine minimale Beweglichkeit. Abmagerung gering, die von den Einschnitten herrührenden Narben waren mehr oder weniger eingezogen und mit dem Knochen verwachsen. Der Oberschenkel ist in starker Winkelstellung nach aussen gebeilt.

(Dr. Pütz.)

(Hierzu 3 Photographien. Siehe Tafel 38.)

Krankengeschichte 14.

J. H., vom 3. Magdeburgischen Infanterie-Regiment No. 66, verwundet am 30. August 1870 bei Beaumont durch Chassepotkugel am linken Oberschenkel, mittleres Drittel. Eingangsöffnung vorn 10 cm über dem oberen Rande der Kniescheibe; Ausgangsöffnung hinten aussen 18 cm unter der Spitze des grossen Rollhügels, woselbst die Kugel auf dem Verbandplatze herausgeschnitten wurde. Sofort Pappschiennenverband und Drahtgips 4 Wochen lang, dann Gypsverband 6 Wochen und schliesslich Streckverband 6 bis 8 Wochen. Bezüglich des Krankheitsverlaufes ist bekannt, dass zeitweise hohes Fieber und starke Eiterung bestand, dass an der hinteren Seite des Oberschenkels und in der Kniekehle Einschnitte gemacht wurden, welche stark eiterten, und dass 23 meist sehr kleine Splitter ausgestossen wurden, der letzte im Dezember 1870. Die Ausgangsöffnung verheilte zuerst, die Eingangsöffnung eiterte bis Januar 1872 und vernarbte alsdann. Der Bruch war mit Beginn des Jahres 1871 fest verheilt.

Im Juni 1873 erwies sich das Hüftgelenk intakt, die seitlichen Gelenkbänder des Kniegelenks gelockert, die Kniescheibe an normaler Stelle beweglich. Streckung des Unterschenkels frei und vollständig, Beugung nicht bis zu einem rechten Winkel ausführbar, kein Knarren. Verkürzung 8 bis 10 cm. Winkelstellung nach aussen an der Bruchstelle, besonders vorspringender Winkel 15 cm unter dem grossen Rollhügel in der Mitte zwischen Eingangs- und Ausgangsöffnung. Der Knochen an dieser Stelle aufgetrieben und verdickt. Die Brauchbarkeit des verwundeten Beines war mangelhaft. H. ging am Stocke und mit erhöhter Sohle, der Gang war jedoch unsicher und schwerfällig.

(Hierzu 2 Photographien. Siehe Tafel 39.)

Krankengeschichte 15.

Fr. H., vom 3. Thüringischen Infanterie-Regiment No. 71, verwundet am 30. August 1870 bei Beaumont durch Chassepotkugel bei einem Bajonettangriff auf 15 Schritt Entfernung. Rechter Oberschenkel, mittleres Drittel. Eingangsöffnung etwas nach aussen von der Mittellinie. Kugel an der Hinterseite auf dem Verbandplatze herausgeschnitten. Es bestand beträchtliche Blutung in der Tiefe, und es bildete sich eine grosse pralle Geschwulst des Oberschenkels, alsbald trat starke Jauchung ein. Bald nach der Verletzung bekam H. einen Verband mit Holzschienen und Gurten, dann einen Streckverband, der sehr gut vertragen wurde. Das Befinden besserte sich erheblich. Am 3. Oktober wurde von Englischen Aerzten ein Gypsverband mit Anwendung des Flaschenzuges in der Chloroformbetäubung angelegt. Unmittelbar nach dem Aufwachen aus der Narkose wurde eine Lähmung des Beines, das in Spitzfussstellung stand, bemerkt,

auch war der Fuss sehr angeschwollen, trotzdem Verband nicht abgenommen, sondern nur etwas aufgeschnitten. Uebrigens war durch die Verwundung wahrscheinlich doch der Hüftnerve verletzt, denn H. konnte gleich die Zehen nicht bewegen. Am 8. Oktober: Ueberführung nach Brüssel; Blechschienen. Schon am 1. September, also am 2. Tage nach der Verwundung, wurden in der Chloroformbetäubung sehr viele und sehr grosse Splitter herausgenommen, dann noch fünf in Brüssel, von denen der grösste den Umfang eines kleinen Fingergliedes hatte; die Austossung kleinerer Splitter hat noch bis weit in das Jahr 1873 hinein gedauert bei fortdauernder Eiterung aus zwei Fisteln unterhalb der rechten Hinterbackenfalte und an der inneren Seite der Kniescheibe. Vom 20. Mai bis in den August 1871 (?) hinein litt H. an Wundrose mit sehr schwerem Fieber und Trübung des Bewusstseins; auf Eitersenkungen deuten viele von Einschnitten herrührende Narben am Oberschenkel hin. Mitte 1873, nach einer Badekur in Wiesbaden war das Knie nur wenig beweglich, alle Seitenbänder sehr gedehnt und wacklig, seitliche Bewegungen waren in beträchtlichem Umfange möglich; das Hüftgelenk war fast ganz frei. Die Entwicklung des Kallus war überreichlich und reichte fast vom grossen Rollhügel bis zur Kniescheibe. Unterschenkel- und Zehenmuskeln waren völlig gelähmt, Gefühllosigkeit bestand nicht; die Wade war ganz abgemagert. Das Fussgelenk war steif ohne jede Spur von Bewegung. Es bestand mässige Winkelstellung des Oberschenkels nach aussen, die Verkürzung betrug 9 cm. H. ging mit zwei Krücken; das Allgemeinbefinden war vortrefflich.

(R. v. Volkmann.)

(Hierzu 2 Photographien. Siehe Tafel 40.)

Krankengeschichte 16.

H. H., vom 1. Thüringischen Infanterie-Regiment No. 31, verwundet am 30. August 1870 bei Beaumont am linken Oberschenkel, mittleres Drittel. Eine Schussöffnung vorn 10 cm über dem oberen Rande der Kniescheibe, 20 cm unterhalb des vorderen oberen Darmbeinstachels; die andere Schussöffnung hinten aussen 15 cm unter dem grossen Rollhügel. Nach Angabe des Kranken war ausserdem noch ein zweiter Bruch 3 Finger breit über der Kniescheibe vorhanden, an welcher Stelle 1873 deutlich Kallus zu fühlen war. Mit einem alsbald angelegten Nothverbande lag H. 24 Stunden auf dem Schlachtfelde, wo er noch einen Schuss in die rechte Schulter und einen Streifschuss am rechten Oberschenkel erhielt. Er kam darauf nach Mouzon in die Behandlung Französischer Aerzte. Acht Tage lang Holzschienenverband, darauf Gypsverband, nach acht Tagen erneuert. Am 8. Oktober: Ueberführung nach Brüssel, sofort neuer Gypsverband, nachdem das Bein 24 Stunden lang mit Flaschenzug gestreckt war. Bis März 1871 öfters Erneuerung der Gypsverbände. Ein in Mouzon angelegter Gypsverband hatte Druckbrand an beiden vorderen oberen Darmbeinstacheln veranlasst. März 1871: Drahtgips wegen Eiterung aus zahlreichen Fisteln; H. bemerkte damals, dass von Tag zu Tag die Verkürzung zunahm und eine Verbiegung des Beines eintrat. Es sind mehr als 24 Splitter ausgestossen worden, der letzte wurde Ende Juli 1872 entfernt. Die Eiterung war reichlich und langdauernd, zahlreiche Einschnitte wurden angelegt, tief eingezogene Narben, eine dicht über der Kniescheibe, bedecken den Oberschenkel, zwei Fisteln sind Juli 1873 noch nicht geschlossen, die Sonde dringt jedoch nicht auf blossliegenden Knochen. H. bekam Druckbrand an der linken Schulter, auf welcher er wegen Verletzung der rechten meistentheils lag, in der Lendengegend und an der Ferse des verwundeten Beines und war zeitweise so elend, dass man ihn aufgab. Im Februar 1872 machte er dreiwöchentliche Wundrose durch, welche sich über das ganze

Bein ausbreitete. Der Bruch war im Mai 1871 fest verheilt, und es wurde ihm gestattet, Gehversuche an zwei Krücken zu machen. Ende Juli 1873 war das Hüftgelenk in allen Bewegungen beschränkt, das Kniegelenk in Streckstellung steif und gestattete nur seitliche Bewegungen in Folge Lockerung der seitlichen Gelenkbänder. Die Kniescheibe war unbeweglich und stand, weil der Unterschenkel und das mit ihm versteifte untere Bruchende nach innen gedreht war, nach einwärts. Die Verbiegung des Oberschenkels war sehr bedeutend, er stand nach aussen und vorn in einem stumpfen Winkel, der 25 cm unter dem Darmbeinstachel am stärksten vorsprang. Die Brauchbarkeit des kranken Beines war gleich Null, der Kranke konnte sich nicht im Geringsten auf dasselbe stützen und mit der Fusspitze den Boden nicht erreichen. Die Verkürzung betrug 15 cm. Das ganze Bein, auch der Unterschenkel, war sehr abgemagert. H. ging an zwei Krücken, die ihm indessen auch nicht den gewünschten Dienst leisten konnten wegen der Verletzung seiner rechten Schulter. Am Unterschenkel bestanden keine Bewegungs- oder Gefühlsstörungen; das Allgemeinbefinden war vortrefflich.

(Hierzu 2 Photographien. Siehe Tafel 41.)

Krankengeschichte 17.

A. H., vom 1. Thüringischen Infanterie-Regiment No. 31, verwundet am 30. August 1870 bei Beaumont im Liegen, linker Oberschenkel, mittleres Drittel, Eingangsöffnung vorn in der Mitte; Ausgangsöffnung fehlt. Zuerst Lagerung in Drahtgasse, am 8. Tage nach der Verwundung wurde die Kugel an der Innenseite des Oberschenkels herausgeschnitten, am 15. September gefensterter Gypsverband, am 30. September Ueberführung nach Aachen, woselbst neuer Gypsverband, der 8 Tage liegen blieb und mit einem Streckverbande mit Gewichten (12 Pfund) vertauscht wurde; dieser Verband blieb 8 Wochen liegen. Der Heilungsverlauf wurde gestört durch starke Eiterung aus den beiden Schussöffnungen, durch Eiter-senkungen an der äusseren Seite, welche 2 Einschnitte nothwendig machten, durch Blutungen und durch die Ausstossung zahlreicher — etwa 30 — Knochensplitter, von denen ein 8 cm langer aus der beträchtlich erweiterten Eingangsöffnung entfernt wurde. Mai 1871 war der Bruch fest verheilt, und der Verwundete machte die ersten Gehversuche. Die Ausgangsöffnung schloss sich zuerst, während die Eingangsöffnung und die beiden angelegten Einschnitte bis zum Oktober 1872 eiterten und sich nach Ausstossung eines letzten kleinen Knochensplitters in dieser Zeit schlossen. Im Jahre 1873 bestand noch Abmagerung des linken Oberschenkels, starke Knochenauftreibung des unteren Abschnitts, das Kniegelenk konnte nur bis zur halben Rechten gebeugt werden. Der Oberschenkel war in ziemlich gerader Richtung geheilt und um etwa 5 bis 6 cm verkürzt. Der Verwundete ging mit Stock und hoher Sohle ohne besondere Anstrengung.

(Dr. Eberty.)

(Hierzu 2 Photographien. Siehe Tafel 42.)

Krankengeschichte 18.

K. H., vom Magdeburgischen Jäger-Bataillon No. 4, verwundet bei Beaumont am 30. August 1870: Schussbruch des linken Oberschenkels, mittleres Drittel. Eingangsöffnung an der Aussenseite, Ausgangsöffnung an der Innenseite; das Bein war nach der Verwundung etwas gedreht. Er erhielt zuerst einen Pappschienen- und Kleisterverband. 8 Tage nach der Verwundung wurde das Bein in eine Beinlade gelegt. Ueber weitere Verbände und die Zeit der festen Vereinigung ist Nichts bekannt. Beide Schussöffnungen eiterten stark und entleerten 3 Knochensplitter von der Grösse eines Nagelgliedes;

die Eingangsöffnung schloss sich nach 3 Monaten, die Ausgangsöffnung nach 10 Monaten. 1873 zeigte der Oberschenkel ziemlich gerade Richtung, die Bewegungen im Kniegelenk waren etwas behindert, es hatte sich eine starke Valgusstellung des Kniegelenks und Varusstellung des Fussgelenks ausgebildet, so dass der Verwundete mit dem äusseren Fussrande auftrat. Die Verkürzung betrug 5 cm, der Verwundete ging mit Stock und erhöhtem Absatz ohne besondere Beschwerde; er that Dienst als Postillon, und beim Auf- und Absteigen auf den Bock war er kaum behindert. Beim Treppensteigen nahm er mit dem gesunden Bein zwei Stufen mit einem Mal und zog das im Kniegelenk schwerer bewegliche verwundete Bein nach.

(Dr. Eberty.)

(Hierzu 1 Photographie. Siehe Tafel 43.)

Krankengeschichte 19.

L. K., vom 7. Brandenburgischen Infanterie-Regiment No. 60, verwundet am 18. August 1870 bei Gravelotte: Gewehr-schuss, rechter Oberschenkel, mittleres Drittel. Eingangsöffnung an der Innenseite, 2 Ausgangsöffnungen an der Aussenseite. Das Bein war nach der Verwundung stark verschoben, der Verwundete will es selbst gerade gerichtet haben, er schlief dann ein und blieb länger als 24 Stunden auf dem Schlachtfelde liegen. 19. August: Schienenverband in der Chloroformbetäubung, 22. August: gefensterter Gypsverband, der bis zum 6. Dezember noch drei Mal erneuert wurde: der erste Verband lag 4 Wochen. Am 15. Oktober: Entfernung von 5 grösseren Knochensplintern. Dezember: Ueberführung nach Berlin, Oberschenkelbruch fest verheilt. Am 6. Februar 1871: Entfernung von 8 kleinen abgestorbenen Knochenstücken. Februar: Wundrose. Am 4. April kam der Verwundete nach Halle. 5. Juni: Entfernung eines grösseren abgestorbenen Knochenstückes in der Chloroformbetäubung. Am 6. Januar 1872 abermalige Sequestrotomie mit Aufmeisselung der Knochenfistel, Entfernung eines 3 cm langen, dem unteren Bruchende angehörenden Knochenstückes. Kniegelenk seit Entfernung der Gypsverbände steif. Im Juli bildet der Oberschenkel einen nach vorn offenen Winkel. Muskulatur stark abgemagert, so dass an Stelle der Fleischmasse des vierköpfigen Muskels nur eine derbe dünne Gewebsmasse den Oberschenkel bedeckt. An der vorderen äusseren Seite des Oberschenkels 4 tief eingezogene Narben, von früheren Fisteln herrührend. Knochen stark verdickt. Aktive Beweglichkeit im Kniegelenk aufgehoben, hauptsächlich wegen Schwund der Muskeln, passiv kann es um etwa 10° gebeugt werden, gewöhnlich steht es ganz gestreckt. Kniescheibe in sehr geringem Maasse seitlich verschiebbar, der grosse Schleimbeutel der Strecker scheinbar verödet. Fuss aktiv in ausgiebiger Weise beweglich, derselbe schwitzt stark, Störungen des Gefühls nicht vorhanden. Verkürzung 3 1/2 cm. Der Verwundete kann, wenn auch unsicher, ohne Stock sich fortbewegen, wobei über der Kniekehle ein Schmerzgefühl besteht. Mit Schienenapparat nebst Lendengürtel und mit etwas erhöhter Sohle kann er ohne Stock ziemlich sicher, wenn auch langsam, gehen.

(Klin. Journal.)

(Hierzu 2 Photographien. Siehe Tafel 44.)

Krankengeschichte 20.

J. L., vom Schleswig-Holsteinschen Füsilier-Regiment No. 86, verwundet am 30. August 1870 bei Beaumont, linker Oberschenkel, mittleres Drittel. Eingangsöffnung vorn aussen 5 1/2 Zoll — 14 cm — oberhalb der Kniescheibe, keine Ausgangsöffnung; Kugel 6 Wochen später an der inneren Seite des Oberschenkels unter der Haut liegend ausgeschnitten.

Starker Splitterbruch, 18 bis 20 Splitter ausgezogen, der letzte erst Ende 1872. Bruch 6 Monate nach der Verwundung fest verheilt, erste Gehversuche 9 Monate nach der Verletzung. Schwerer Verlauf mit Fieber bis 41°. 1873 noch 2 Fisteln offen, auch der Schusskanal noch nicht dauernd geschlossen. Verkürzung trotzdem nur 1 Zoll — 2 $\frac{1}{2}$ cm —, Fussspitze etwas nach innen gedreht, an der Bruchstelle leichte Winkelstellung nach vorn und aussen. Geht mit Anstrengung $\frac{1}{4}$ Stunde weit. (R. v. Volkmann.)

(Hierzu 2 Photographien. Siehe Tafel 45.)

Krankengeschichte 21.

J. L., vom Schleswig-Holsteinschen Füsilierr-Regiment No. 86, verwundet am 30. August 1870 bei Beaumont, linker Oberschenkel, mittleres Drittel. Eingangsöffnung an der äusseren, Ausgangsöffnung etwas tiefer an der inneren Seite, am inneren Rande des geraden Streckmuskels. Die Behandlung begann im Lazareth Antrecourt seitens Französischer Aerzte mit Anlegung von Holzschienen an der inneren und äusseren Seite und Einwickelung mit Leinwandbinden. Die Eiterung war sehr gering. Nach 3 Wochen kam er in das Lazareth Mouzon; auch hier unbedeutende Eiterung, gutes Allgemeinbefinden. Ende September Gypsverband mit Beckengürtel. Am 1. Oktober Ueberführung nach Göttingen, der Gypsverband bleibt 14 Tage unberührt liegen; heftige Schmerzen im verwundeten Bein, Abends regelmässig starkes Fieber: Verband entfernt, sehr starke Eiterung, Eiterherd auf der äusseren Seite des Oberschenkels, Einschnitt. Streckverband mit Gewichten. Anfang November Ueberführung in die Göttinger Klinik. Streckverband beseitigt, das verwundete Bein freigelagert. Eiterung und Fieber sehr stark, mehrfache Untersuchungen zeigen nie lose Knochensplitter. Am 25. November: Einschnitt auf der Vorderseite des Oberschenkels, Drainage 8 Tage lang. Anfang Januar 1871: Wundrose am linken Oberschenkel, Ende Januar: zum zweiten Mal Wundrose, darauf auffallend rasche Vernarbung der Eingangsöffnung, später der übrigen Öffnungen. Ende Februar: feste Vereinigung, Gehversuche mit Krücken. Sommer 1871: Badekur in Aachen, Sommer 1872: Badekur in Kreuznach.

August 1873: Verkürzung 4 $\frac{3}{4}$ cm. Hüftgelenk vollständig frei, Bewegungen im Knie kräftig, Streckung unbehindert, Beugung aktiv und passiv nur bis zu einem Winkel von 90°, Fussgelenk normal, Entwicklung der Muskulatur an beiden Unterschenkeln vollständig gleich. Die Form des linken Oberschenkels wenig von derjenigen des rechten verschieden, die äussere Seite erscheint stärker konvex. Sämmtliche Narben — der Zahl nach 5 — sind schmerzfrei bei Druck und leicht beweglich, nur die Narbe der Ausgangsöffnung mit der Muskulatur verwachsen, nicht eingezogen. Muskulatur des linken Oberschenkels kräftig und nur um ein Geringes schwächer als am rechten Bein. Der Oberschenkelknochen ist in der ganzen Ausdehnung des Schaftes spindelförmig verdickt, Oberfläche glatt, an der konkaven Seite entsprechend der Ausgangsöffnung lässt sich eine scharf-spitze, etwa 1 cm hohe Knochenspitze fühlen. Das Allgemeinbefinden ist vortrefflich, das Aussehen gesund, alle Bewegungen werden kräftig und gewandt ausgeführt. Der Verwundete ist Lehrer, steht während des grössten Theils der Unterrichtsstunden und ist im Stande, 2 bis 3 Stunden weit am Tage mit geringen Ruhepausen zu gehen. Einen Stock gebraucht er in der Regel nicht und lässt sich eine Sohle von 1 $\frac{1}{2}$ Zoll — 3 $\frac{1}{2}$ cm — in seinen linken Stiefel einlegen. „Jeden nicht aussergewöhnlich langen Spaziergang kann ich mitmachen.“

(Prof. Madelung.)

Krankengeschichte 22.

K. M., vom Schleswig-Holsteinschen Füsilierr-Regiment No. 86, verwundet am 30. August 1870 bei Beaumont, rechter Oberschenkel, mittleres Drittel. Eingangsöffnung aussen, Ausgangsöffnung innen 4 cm tiefer. In Beaumont zuerst einige Tage Schienenverband, dann Drahtthöse. Am 21. September nach Mouzon 2 Stunden weit getragen. 1. Oktober: Gypsverband, bei dessen Anlegung ziemlich starke Blutung entstand, welche auf der unmittelbar darauf erfolgten Eisenbahnfahrt fort dauerte, so dass der Verwundete ins Lazareth zu Aachen aufgenommen werden musste; hier stand die Blutung nach im Ganzen 4tägiger Dauer von selbst. Splitter wurden nicht entfernt, mit dem Eiter entleerten sich einige kleine Splitter, der grösste etwa 1 cm lang, der letzte linsengrosse im Februar 1871. Den Gypsverband behielt der Verwundete in Aachen bis zum 20. November, darauf erhielt er einen Streckverband mit Gewichten von 12 Pfund. Um diese Zeit scheint der Bruch fest verheilt gewesen zu sein, denn der Verwundete machte bald darauf Gehversuche an 2 Krücken. Am 27. Dezember 1870: Entlassung zum Ersatz-Bataillon. Anfang Januar 1871: motorische Drucklähmung beider Arme in Folge anhaltenden Gebrauchs der Krücken, keine Störung des Gefühls; die Lähmung dauerte 3 Monate. Vom Februar 1872 ab ging er an 2 Stöcken, später mit erhöhter Sohle und einem Stock. Die Ausgangsöffnung schloss sich Ende November 1870, die Eingangsöffnung Mai 1871.

Mitte Juni 1873 ging der Verwundete meist ohne hohe Sohle mit einem leichten Stock und konnte etwa eine halbe Stunde ohne Ermüdung zurücklegen. Die Verkürzung betrug 5 cm. Der Oberschenkel zeigte eine geringe Winkelstellung nach vorn und aussen, der Kallus war gering. Das anfangs ganz steife Kniegelenk zeigte ziemlich gute Beweglichkeit, bisweilen bemerkte der Verwundete Reiben in demselben.

(Dr. Vogel.)

(Hierzu 1 Photographie. Siehe Tafel 46.)

Krankengeschichte 23.

Fr. P., vom Magdeburgischen Feld-Artillerie-Regiment No. 4, verwundet am 30. August 1870 bei Beaumont; rechter Oberschenkel, mittleres Drittel. Eingangsöffnung vorn innen, Ausgangsöffnung an der äusseren Seite in gleicher Höhe. Zuerst einfache Seitenlage, nach 14 Tagen erst Schienenverband. Verlauf sehr günstig. Splitter sind nie entfernt worden, Eiter-senkungen haben nicht stattgefunden, nach 8 Wochen haben sich die Schusswunden geschlossen, zu gleicher Zeit war der Bruch fest verheilt, und in der 9. Woche stellte der Verwundete bereits Gehversuche an.

Im Februar 1873 zeigte der Oberschenkel eine geringe Verbiegung nach aussen, die Verkürzung betrug 6 cm. Die Muskulatur war kräftig entwickelt, die Brauchbarkeit gut, so dass der Verwundete ohne Stock sehr gut zu gehen im Stande war und nur etwas leichter ermüdete. (R. v. Volkmann.)

(Hierzu 1 Photographie. (Siehe Tafel 47.)

Krankengeschichte 24.

W. Sch. (stud. med.), Einjährig-Freiwilliger vom Schleswig-Holsteinschen Füsilierr-Regiment No. 86, verwundet am 30. August 1870 bei Beaumont: Rechter Oberschenkel, mittleres Drittel. Eingangsöffnung eine Hand breit oberhalb der Kniescheibe etwas nach innen von der Mittellinie, keine Ausgangsöffnung, plattgedrückte Kugel am Abend auf dem Schlachtfelde herausgeholt; sie hatte die Haut eine Hand breit über der Kniekehle zwar durchbohrt, war aber in der Haut stecken geblieben. Im Moment der Verwundung geringer Schmerz. Geringe Blutung, die von selbst

stand, einfacher Verband. Am anderen Tage im Lazareth zu Beaumont genaue Untersuchung nach Erweiterung der Eingangsöffnung und Entfernung von 6 grösseren Knochensplittern, der grösste war $1\frac{1}{2}$ Zoll = 3 bis 4 cm lang und von der Dicke eines Ringfingers. Gefensterter Gypsverband von den Knöcheln bis über die Mitte des Oberschenkels. In der Nacht vom 1. zum 2. September heftige Schmerzen, welche aufhörten, als sich der Verwundete den Verband vom Knie an nach aufwärts selbst aufgeschnitten hatte; am 2. September wurde der Verband ganz beseitigt. Am 3. September: Drahtthöse 8 Tage lang, zunehmende übelriechende Eiterung. Vom 12. September an immer stärkere übelriechende Eiterung, kein feststellender Verband, beginnende Verschiebung der Bruchenden. Wenige Tage darauf Streckung des Beines durch Flaschenzug und gefensterter Gypsverband mit Beckengürtel (R. v. Volkmann). Ueberführung nach Mouzon, Gypsverband erneuert, Entfernung mehrerer kleiner Knochensplitter und eines Bleistückchens, Eiterung geringer, weniger übelriechend, zuletzt gutartig, kein Fieber, Allgemeinbefinden besser. Da Anfang Oktober 1870 im Lazareth Mouzon Pyämie auftrat, wurde dasselbe geräumt, und der Verwundete kam am 3. Oktober mit Gypsverband nach Aachen, der Beckengürtel wurde trotz des Widerspruches des Verwundeten als „eine überflüssige Last“ entfernt. Eintreten von Verschiebung der Bruchenden und Verkürzung, häufige Sondirungen, Schmerzen, Fieber, stärkere Eiterung, Verband durchtränkt und entfernt. Neuer Gypsverband von der Wade bis zur Mitte des Oberschenkels, den sich der Verwundete wegen unerträglicher Schmerzen nach wenigen Stunden mit seinem Taschenmesser aufschnitt. Am 20. Oktober auf dringendes Verlangen des Verwundeten Ueberführung in ein anderes Lazareth zu Aachen, woselbst Störungen der Geistesthätigkeit auftraten, so dass genaue Ueberwachung nothwendig war. Mehrfache Einschnitte zur Oeffnung grosser Eiterherde, Gypsschienen bezw. Gypsladen, aus denen der Verwundete behufs täglichen Verbandes herausgenommen werden konnte. Vom November 1870 an wegen der Geistesstörung, die 6 Wochen anhielt, in einem anderen Lazareth behandelt, mehrere Einschnitte zur Oeffnung von Eiterherden und Ausziehen von Knochensplittern, deren im Ganzen über 20 entfernt wurden, 4 mal Wundrose. Bruch etwa im März 1871 fest verheilt. Am 3. November 1871 in die Heimath entlassen mit 3 offenen Fisteln, die im Dezember 1871 geschlossen waren.

Im Januar 1872 Aufbruch einer Fistelnarbe, welche sich nach Ausstossung eines Knochensplitters wieder schloss. Ende September 1871 erste Gehversuche mit 2 Krücken, schliesslich mit einem Stock.

Im Juli 1873 konnte der Verwundete ohne Stock etwa 20 Minuten, mit Stock etwa 45 Minuten ohne Ermüdung gehen, Verkürzung 8 cm, Hüft- und Fussgelenk frei beweglich, Fussgelenk steht normal, Kniegelenk gestreckt, konnte um 20° bis 25° gebeugt werden, Kniescheibe beweglich. Am Oberschenkel 18 mit einer Ausnahme wenig oder nicht eingezogene Narben.

(Hierzu 2 Photographien. Siehe Tafel 48.)

Krankengeschichte 25.

W. W., vom Schleswig-Holsteinschen Füsilier-Regiment No. 86, verwundet am 30. August 1870 bei Beaumont, rechter Oberschenkel, mittleres Drittel. Eingangsöffnung vorn etwas nach aussen von der Mittellinie; keine Ausgangsöffnung. Heftiger Schmerz im Moment der Verwundung, kurze Bewusstlosigkeit, reichliche Blutung, welche bald von selbst stand, einfacher Verband. Auf dem Verbandplatze vergebliches Suchen nach der Kugel, Entfernung von 3 Knochensplittern von der Grösse eines Daumennagels. Am 3. Tage

Schienenverband nach mehrmaliger sehr schmerzhafter Ueberführung, Lagerung zwischen Strohläden und Sandsäcken. In den nächsten 4 Tagen beginnende Eiterung und Zunahme der Schmerzen bis zur Unerträglichkeit. Bei Abnahme des Verbandes zeigte sich das Bein stark geschwollen bis zum Knie herab, welches unförmig dick war, der Eiter fing an übel zu riechen, vergebliches Suchen nach der Kugel, Entfernung einiger Knochensplitter. Nach Streckung und Geraderichtung des stark verkürzten Oberschenkels Gypsverband vom Oberschenkel bis zum Fusse, der indess auf einer kurzen Reise zerbrach, aber noch 5 Tage liegen blieb, während sich der Oberschenkel wieder schief stellte. Eiter immer übelriechender, Fieber. Am 11. September Streckung mit Flaschenzug, Gypsverband mit Beckengürtel, Zustand erträglicher, zum ersten Mal erquickender Schlaf, bald darauf Ueberführung nach Mouzon, Eiterung und Fieber geringer, Appetit leidlich, Schlaf gut. Am 21. September Reise nach Aachen und Göttingen. Anfangs Oktober 1870 schloss sich die Wunde, Mitte Oktober Verband abgenommen, Bruch fest verheilt, Ende Oktober erste Gehversuche an 2 Krücken, sämmtliche Gelenke schmerzlos, aber wenig beweglich, beim Aufsetzen des Fusses schmerzhaftes Ziehen und Prickeln. Am 20. Oktober 1870 zum Ersatz-Bataillon entlassen, Besserung des Allgemeinbefindens und der Beweglichkeit der Gelenke, Gehversuche an 2 Stöcken, wobei er bald die ganze Fusssohle aufsetzte, schnelle Besserung der Gebrauchsfähigkeit des Beines. Im August 1871 nahm der Verwundete seine frühere Thätigkeit als Schäfer wieder auf.

Im Juli 1873: Narbe der Schusswunde weich, beweglich, nicht schmerzhaft, Muskulatur des Beines gut entwickelt. Beide Fussgelenke gleich gut beweglich, Beugung im Kniegelenk bis über einen rechten Winkel, Bewegung im Hüftgelenk frei. Geht eine Stunde ohne Stock und ohne zu ermüden, thut auch im Winter seinen Dienst als Schäfer im Freien, wobei er bisweilen Gefühl von Kälte und schmerzhaftes Ziehen im Oberschenkel hat. Verkürzung kaum 3 cm. Geht vortrefflich mit etwas erhöhter Sohle.

(Dr. Pütz.)

(Hierzu 3 Photographien. Siehe Tafel 49.)

Krankengeschichte 26.

H. W., vom 3. Magdeburgischen Infanterie-Regiment No. 66, verwundet am 30. August 1870 bei Beaumont durch Chassepotkugel, rechter Oberschenkel, mittleres Drittel. Eingangsöffnung an der Aussenseite 16 cm unter der Spitze des grossen Rollhügels, Ausgangsöffnung an der Innenseite 12 cm unter dem Schambeinhöcker. Auf dem Verbandplatze Gypsverband, vom 3. Tage an Drahtthöse, später Heister'sche Beinlade und Streckverband mit Gewichten. Starke Eiterung aus der Eingangsöffnung, Oktober und November 1870 hohes Fieber. März 1871: Ausstossung des einzigen linsengrossen Knochensplitters, Bruch im Mai 1871 fest verheilt.

1872 war die Heilung noch nicht beendet, die Fistel der Eingangsöffnung war noch offen und führte auf blossliegenden rauhen Knochen. Verkürzung 10 cm. Der Verwundete konnte nur mit Stock und erhöhter Sohle gehen. Der Gang war sehr wackelig und schleppend. Der Oberschenkel war missgestaltet, sehr aufgetrieben, es bestand Winkelstellung nach aussen. Am Oberschenkel befanden sich mehrere schwappende sehr schmerzhaft Stellen. Beugung im Hüftgelenk normal, die übrigen Bewegungen beschränkt. Die seitlichen Bänder des Kniegelenks sehr gelockert, man fühlte und hörte das Anschlagen des Schienbeins gegen die Knorren des Oberschenkels, Kniescheibe beweglich, Gelenk nicht geschwollen, die Furchen neben der Kniescheibe auf Druck sehr schmerzhaft; Beweglichkeit im Kniegelenk gering, Bewegungen schmerzhaft.

(Hierzu 2 Photographien. Siehe Tafel 50.)

III. Unteres Drittel.

Krankengeschichte 27.

A. B., vom Bayerischen 7. Infanterie-Regiment, verwundet am 1. September 1870 bei Sedan: Schussbruch des rechten Oberschenkels im unteren Drittel. Krankengeschichte fehlt.

(Hierzu 2 Photographien. Siehe Tafel 51.)

Krankengeschichte 28.

G. Fr., vom Magdeburgischen Feldartillerie-Regiment No. 4, verwundet am 30. August 1870 bei Beaumont durch Chassepotkugel am linken Oberschenkel im unteren Drittel. Eingangsöffnung an der inneren Seite, 8 bis 9 cm über dem unteren Rande des inneren Gelenkknorrens; Ausgangsöffnung an der äusseren Seite, 10 cm über dem Köpfchen des Wadenbeins. Die breit geschlagene Kugel fand sich beim Auskleiden in der Hose liegend, die Verwundung fand statt auf eine Entfernung von 900 Schritt. Auf dem Verbandplatz erhielt er einen Gypsverband, der am 4. Tage mit einer Drahtose vertauscht wurde; vom 25. September bis 10. Oktober wieder Gypsverband, dann bis 1. Dezember Verbände mit einfachen Schienen, während welcher Zeit eine Beugstellung im Knie sich ausbildete. Am 1. Dezember Streckverband mit Gewichten, durch welchen die Beugstellung des Kniegelenks wieder ausgeglichen wurde. Am 28. Februar 1871 stand der Kranke auf, der Bruch war also fest verheilt. Von der Krankengeschichte ist ausserdem nur soviel bekannt, dass reichliche Eiterung namentlich aus der Ausgangsöffnung, und hohes Fieber vorhanden war, dass im Ganzen 9 Splitter ausgestossen wurden, der letzte am 28. Juni 1873 aus einem frisch gebildeten Eiterherd neben der vernarbten Ausgangsöffnung, und dass mehrfache Einschnitte gemacht wurden, die längere Zeit offen waren und eiterten. Trotzdem die im Juni 1873 angelegte Oeffnung im Juli noch eiterte, war doch die Gebrauchsfähigkeit des Beines ausserordentlich gut. Es war in einem Winkel nach aussen mit 3.5 cm Verkürzung geheilt; Hüft- und Kniegelenk vollkommen frei beweglich, nur bestand noch eine ziemlich erhebliche Abmagerung an Ober- und Unterschenkel, welche die aktive Streckung des Unterschenkels noch verhinderte. Er ging am Stock mit einer etwas dickeren Sohle, der Fuss stand vollkommen normal. An der Bruchstelle war der Knochen etwas verdickt, die Bänder des Kniegelenks vollkommen normal. Er hatte nur bei Witterungswechsel einige Schmerzen.

(Hierzu 2 Photographien. Siehe Tafel 52.)

Krankengeschichte 29.

H. K., vom 3. Thüringischen Infanterie-Regiment No. 71, verwundet am 1. September 1870 bei Sedan im unteren Drittel des linken Oberschenkels. Einschussöffnung 4 Finger breit über der Kniescheibe, etwas nach aussen von der Mittellinie; Ausschussöffnung in gleicher Höhe an der Rückseite. Zuerst Drahtose, vom 6. Tage an doppelt geneigte schiefe Ebene. Eiterung sehr gering, jedoch war das ganze Bein bis zum Fuss herab sehr bedeutend geschwollen, Venenverletzung? Am 14. September hat sich die Anschwellung erheblich gemindert; Eiterung sehr gering, kein Fieber; Allgemeinbefinden vortrefflich. Am 23. September: Kallus sehr deutlich fühlbar. Am 8. Oktober: Bruch fest verheilt, die Wunden mit trockenem Schorf bedeckt. Am 20. Oktober ohne festen Verband in die Heimath übergeführt. Keine Verschiebung der Bruchenden, Verkürzung kaum $2\frac{1}{2}$ cm. Spitze des oberen Bruchendes an der äusseren Seite des Oberschenkels 2 Zoll über der Gelenkfalte deutlich fühlbar.

1873: Muskulatur sehr stark entwickelt; K. geht ohne Stock und ohne zu hinken. Am Unterschenkel erweiterte Blutadern, chronisch entzündliche Verdickung über den Knöcheln und leichte Fussgeschwüre, vielleicht Folgen einer Blutaderverstopfung.

(R. v. Volkmann.)

Krankengeschichte 30.

v. St., Hauptmann, verwundet am 6. August 1870 bei Wörth im unteren Drittel des rechten Oberschenkels. Eingangsöffnung eine knappe Hand breit über der Kniegelenksspalte an der inneren Seite, also unmittelbar über der Epiphyse; Ausgangsöffnung am vorderen Rande des zweiköpfigen Muskels, etwas tiefer als die Eingangsöffnung. Der Verwundete sollte erst amputirt werden. Am 6. Tage Gypsverband, Verlauf fieberlos, Eiterung gering, unbedeutende Eitersenkung an der inneren Seite, ein Einschnitt; am 5. Oktober sämtliche Wunden verheilt, die Ausgangsöffnung hatte sich schon früher geschlossen. Aus dem angelegten Einschnitt war ein kaffeebohngrosses Bleistück entfernt worden, Splitter sind nicht herausgekommen, der Bruch war ein Schrägbruch, das obere Bruchende hatte sich etwas nach aussen verschoben, so dass die Spitze desselben an der äusseren Seite etwas hervorragte und dort fühlbar war. Das Kniegelenk war sekundär etwas betheiltigt und anfangs ganz steif.

Schliesslich — 1873? — war die Bewegung im Kniegelenk bis zu $\frac{1}{2}$ Rechten möglich, Bewegungen noch etwas rauh, so dass Knorpeldefekte vorhanden. Verkürzung $\frac{5}{4}$ Zoll — 3 cm — sonst nicht die geringste Abweichung nach Form und Gestalt am Oberschenkelknochen vorhanden, nur die Gelenkgegend etwas dicker. Die Bewegungen im Knie haben langsam unter Gebrauch einer Bonnet'schen Bewegungsmaschine zugenommen. v. St. geht ohne erhöhte Sohle stundenlang fast ohne zu hinken, benutzt aber auch vielfach eine leicht erhöhte Sohle und hat die Hoffnung noch nicht aufgegeben, wieder felddienstfähig zu werden.

(R. v. Volkmann.)

Krankengeschichte 31.

A. S., vom Magdeburgischen Jäger-Bataillon No. 4, verwundet am 30. August 1870 bei Beaumont im unteren Drittel des rechten Oberschenkels. Eingangsöffnung vorn 6 cm über dem Kniegelenk; Ausgangsöffnung hinten in derselben Höhe. Gleichzeitig Weichtheilsschuss des linken Oberschenkels, dessen Lage und Richtung genau dem Schusskanal des rechten Beines entspricht. Zuerst einfacher Verband, im Lazareth Beaumont Holzschienenverband; auch hier keine Untersuchung, bis nach 14 Tagen bei Gelegenheit der Anlegung eines Gypsverbandes mit den Fingern sondirt wird. Vier Wochen nach der Verwundung, Anfang Oktober, bis zu welcher Zeit das Befinden leidlich gewesen war, Ueberführung nach Göttingen; hier hohes Fieber, starke Eiterung, Eitersenkung an der äusseren Seite in der Höhe der Kniescheibe eröffnet. Sechs Wochen nach der Verwundung, Mitte Oktober, Blechschienen bis Juni 1871. Feste Vereinigung im Juni, Eiterung sehr reichlich bis Juli, danach spärlicher; die Eingangsöffnung schloss sich, die Ausgangsöffnung eiterte noch spärlich im August 1873. Im August läuft S. sehr gut, gewöhnlich mit Stock und 4 cm hoher Sohle ohne Maschine. Verkürzung 8 cm. Leichte Ermüdung nach etwa einviertelstündigem Gehen, schnellere Ermüdung beim Gehen ohne Stock. Ohne hohe Sohle wird die Verkürzung zur Hälfte durch Beckenverschiebung, der Rest durch Beugung des Fusses ausgeglichen. Am Oberschenkel keine Abweichung nach Form und Gestalt. Die Narbe der Eingangsöffnung ist flach, diejenige der Ausgangsöffnung tief eingezogen.

(Prof. Lichtheim.)

(Hierzu 2 Photographien. Siehe Tafel 53.)

IV. Unvollständige Krankengeschichten.**Krankengeschichte 32.**

F. M., vom 3. Bayerischen Jäger-Bataillon, verwundet im mittleren Drittel des rechten Oberschenkels. Krankengeschichte fehlt.

Im Februar 1873 war das Bein um 4 Querfinger verkürzt, das Kniegelenk steif, von Zeit zu Zeit sollen sich noch Knochenstückchen abstossen, doch konnte der Verwundete mit Hilfe eines Stockes gehen.

Krankengeschichte 33.

O., Französischer Soldat, verwundet am 30. November 1870 bei Epinay im oberen Drittel des linken Oberschenkels. Eingangsöffnung eine Hand breit unter dem grossen Rollhügel aussen, Ausgangsöffnung innen eine Hand breit unter dem Mittelfleisch, Schusskanal von aussen unten nach innen oben verlaufend. Anfangs Lagerung auf schiefer Ebene, vom 12. Tage an Gypsverband. Anfänglich starke Jauchung, häufige leichtere Blutungen, ziemlich hohes Fieber. Am 12. Dezember 1870: Entfernung von etwa 12 grösseren und kleineren Knochensplintern, worauf die Eiterung sich besserte. Druckbrand. Am 22. Dezember 1870: Gypsverband, Verkürzung beträgt 10 cm. Am 2. Februar 1871: Allgemeinbefinden befriedigend, Ausgangsöffnung geheilt, die andere Wunde sieht gut aus, blossliegender Knochen nicht zu fühlen, Druckbrand in der Heilung begriffen. An Frankreich ausgeliefert.

Krankengeschichte 34.

R., Französischer Soldat, verwundet am 30. November 1870 bei Epinay: Linker Oberschenkel, Grenze des mittleren und unteren Drittels. Schusskanal in horizontaler Richtung verlaufend. Anfangs Streckverband mit Gewichten, Eiterung bedeutend. Am 12. Dezember 1870: 3 grössere Splitter entfernt, worauf die Eiterung nachlässt. Am 20. Dezember 1870: Gypsverband, Verkürzung 11 cm. Am 2. Februar 1871: Fieber immer gering, Allgemeinbefinden vortrefflich, keine Eitersenkung, gutes Aussehen der in der Heilung begriffenen Wunden, kein rauher Knochen. An Frankreich ausgeliefert.

Krankengeschichte 35.

A. B., vom 12. Bayerischen Infanterie-Regiment, verwundet am 1. September 1870 bei Sedan: Schuss durch beide Oberschenkel. Schussbruch des linken Oberschenkels. Lebt als gänzlich erwerbsunfähiger Invalide.

Krankengeschichte 36.

36. P. B., vom 12. Bayerischen Infanterie-Regiment: Schussbruch des linken Oberschenkels im unteren Drittel. Knie steif, starker Knochenvorsprung über dem inneren Gelenknorren. Verkürzung 5 cm.

Krankengeschichte 37.

G. L., vom 10. Bayerischen Infanterie-Regiment: Schussbruch im oberen Drittel des rechten Oberschenkels. Kugel von hinten und oben nach vorn und unten. Verkürzung 6 cm. Geht mit 2 Stöcken.

Krankengeschichte 38.

R. P., vom 1. Bayerischen Jäger-Bataillon: Schussbruch des rechten Oberschenkels im unteren Drittel. Knie aufgetrieben, Kniescheibe vergrössert und unbeweglich, Steife des Knies, Schienbein stark verdickt. Verkürzung 6 cm. Geht mit 2 Krücken, später Schienenapparat und Stock.

Krankengeschichte 39.

M. G. II., vom Rheinischen Jäger-Bataillon No. 8: Schussbruch des linken Oberschenkels im unteren Drittel. Gypsverband. Januar 1873: Das Bein ist geheilt, jedoch 3 Zoll — 7 bis 8 cm — verkürzt und in Folge dessen unbrauchbar.
(Bericht des Bürgermeisters.)

Krankengeschichte 40.

F. M., Sergeant im Garde-Festungs-Artillerie-Regiment, verwundet am 1. September 1870 bei Sedan: Schussbruch des rechten Oberschenkels im unteren Drittel. Gleichzeitig Amputation des linken Unterschenkels.

Dritte Abtheilung. Geschosse.

I. Nicht abgefeuerte Geschosse verschiedener Art.

Unter den 29 nicht abgefeuerten Geschossen herrschen die älteren, grosskalibrigen vor; meist sind es Kugeln von 13 bis 18 mm Kaliber verschiedener Systeme: Minié u. s. w. Ausser den Deutschen Staaten und Oesterreich sind

auch Frankreich, England, Dänemark, Belgien, die Schweiz und Peru vertreten. — Ohne Bezeichnung sind:

3 Kugeln, 11 mm Kaliber (Mauser und Chassepot).
1 Kugel (Mitrailleuse).

II. Abgefeuerte Geschosse.

Die 20 abgefeuerten Geschosse sind mit kurzen Bemerkungen betreffend die Art der durch sie hervorgebrachten Verletzung versehen. Es finden sich zwei Preussische Langbleigeschosse, welche „Schädelfrakturen“ bewirkt haben, beide zeigen die Einwirkung scharfer trennender Kanten, namentlich macht das eine den Eindruck, als ob es mit einem Messer theilweise gespalten sei (vergl. IV. Bd. dieses Berichtes, No. XIV, 7). Fünf Geschosse sind mit „Fractura femoris“ bezeichnet und sämmtlich stark abgeplattet, das eine, 2 mm dick, fast kreisrund, von der Grösse eines Zweimarkstückes; bei einem anderen, ähnlich verunstalteten Geschoss liegt ein abgetrenntes, etwa bohnen-grosses Bleiplättchen und ein geplatzt kupfernes Zündhütchen bei; den vorigen ähnlich abgeplattet ist ein Bleistück mit der Bezeichnung „Fractura tibiae“. Ein Geschoss mit der Bezeichnung „Fraktur der Fusswurzelknochen“ ist an allen Seiten ganz zerklüftet und zeigt flügelartige Anhänge. Ein Preussisches Langblei mit der Bezeichnung „Resectio pedis (Lieutenant B.)“ hat an einer Langseite zwei parallele tiefe Querspalten. Eine fast gar nicht veränderte Spitzkugel ist mit der Bemerkung versehen: „Kugel zwischen trunc. anonym. und trachea (Stud. J. A.)“. Eine kleine Spitzkugel endlich mit der Bezeichnung „Privatkugel,

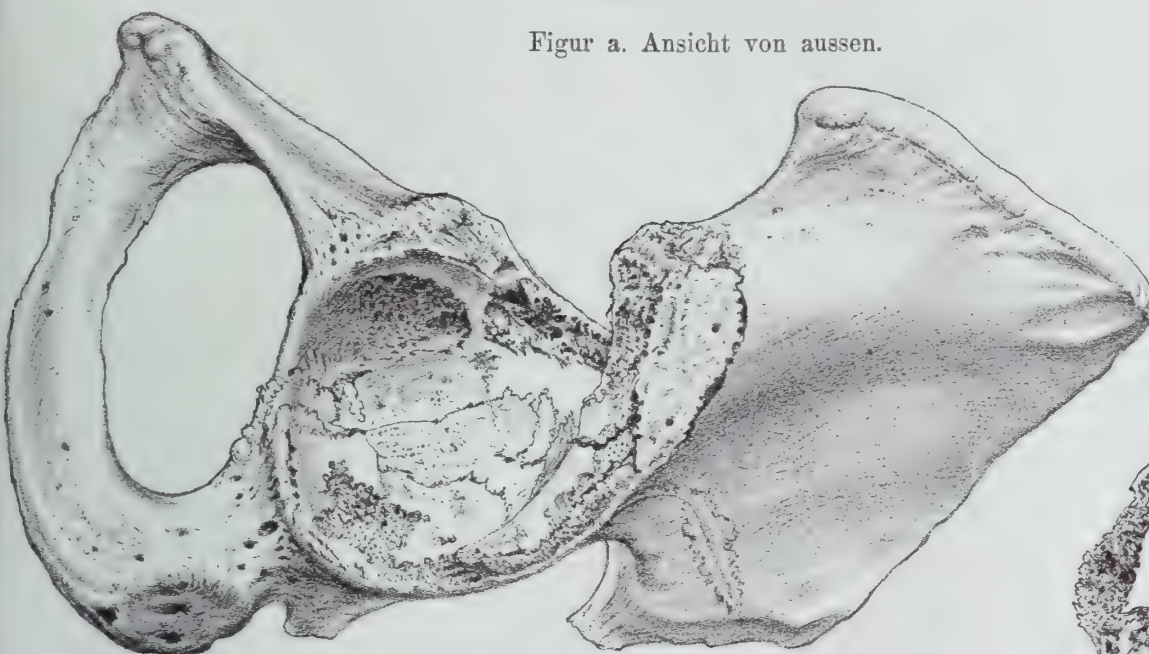
von Scheibe ricochettirt in Hinterbacke, Verletzung des Ischiadicus“ ist seitlich etwas abgeplattet und an der Spitze umgebogen. Pilzformen sind nicht vertreten.

Sieben Geschosse zeigen Einsprengungen von Knochenstückchen; es sind Geschosse, welche den Schädel, das Schlüsselbein, den Schenkelhals, das Fussgelenk u. s. w. getroffen haben; die ganz platt geschlagenen Geschosse sind sämmtlich frei von solchen Einlagerungen. Ein Geschoss mit der Bezeichnung „Kugel gegen Querfortsatz des Wirbels“ zeigt Einlagerungen von Kupfer-, Messing- und Zeugstückchen, welche letztere auch in einer zweiten Kugel bemerkbar sind.

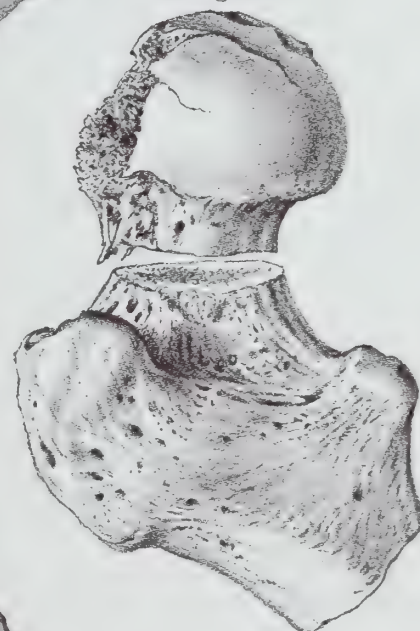
Betreffend die Art der Geschosse, so herrscht — soweit erkennbar — das Preussische Langblei vor (neun Geschosse); eine Chassepotkugel lässt sich nicht nachweisen. Ein anderer Theil wird gebildet von Geschossformen, wie sie im Kriege 1866 verwendet wurden. Mit der Bezeichnung „Resectio genu (unter lig. patellae); Granatsplitter“ ist ein ganz unbestimmbarer, etwa haselnussgrosser Körper versehen, der aus dünnem Eisenblech mit eingeklemmtem Holzstückchen besteht und vielleicht ein abgerissenes Stück eines mit Eisenblech beschlagenen Holztheiles (Gewehrshaft?) darstellt.

Tafel I zu Seite 355.

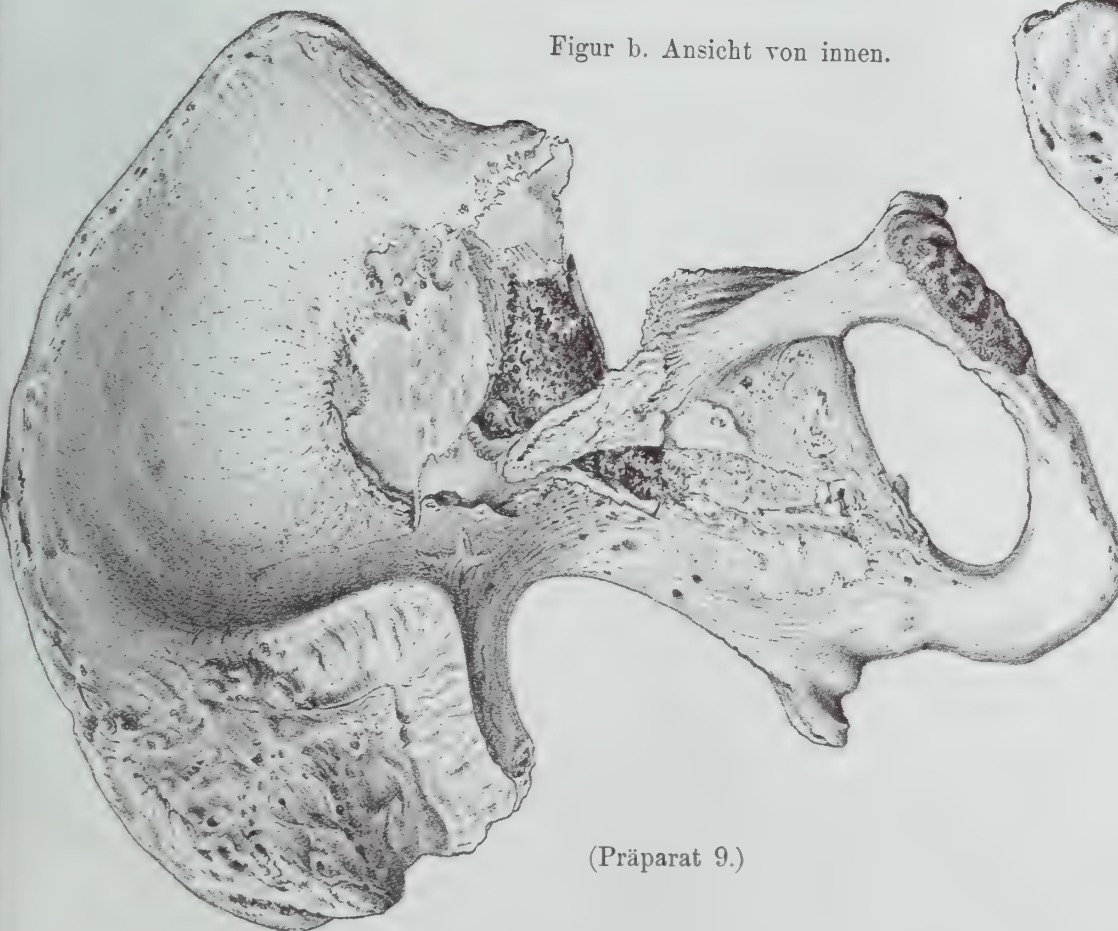
Figur a. Ansicht von aussen.




Figur c.



Figur b. Ansicht von innen.

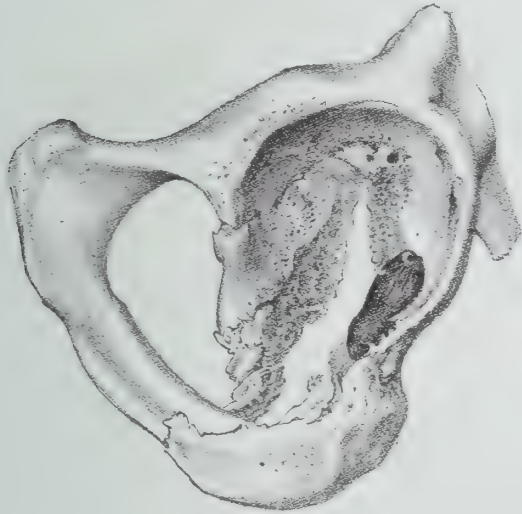


(Präparat 9.)

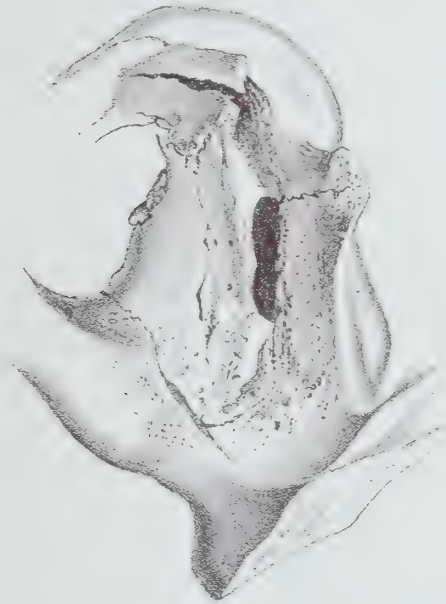


Tafel 2 zu Seite 356.

Figur a. Ansicht von vorn.

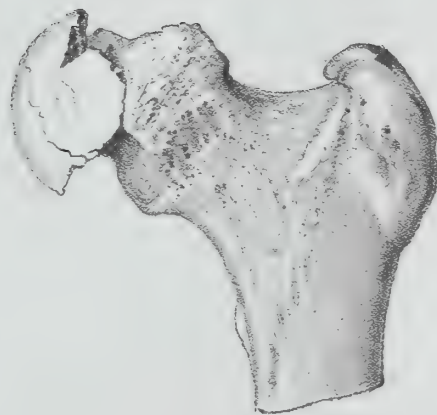


Figur b. Ansicht von hinten.



(Blatt I.)

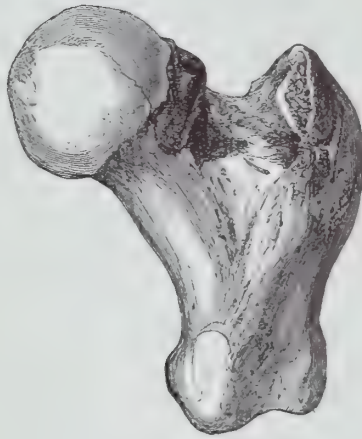
Figur c.



(Blatt II.)

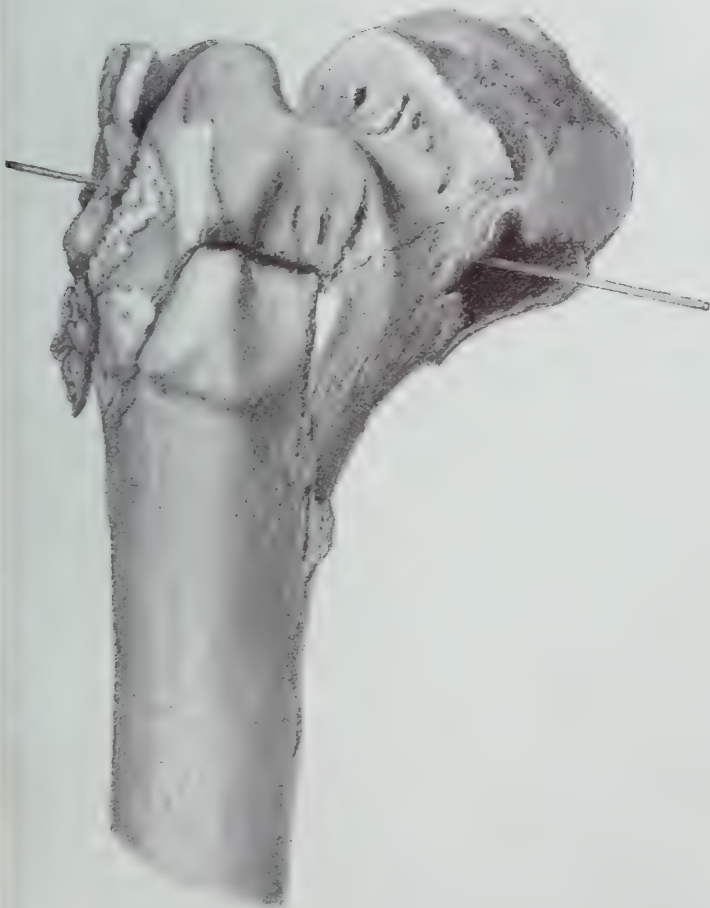
Tafel 3 zu Seite 356.

Figur a.

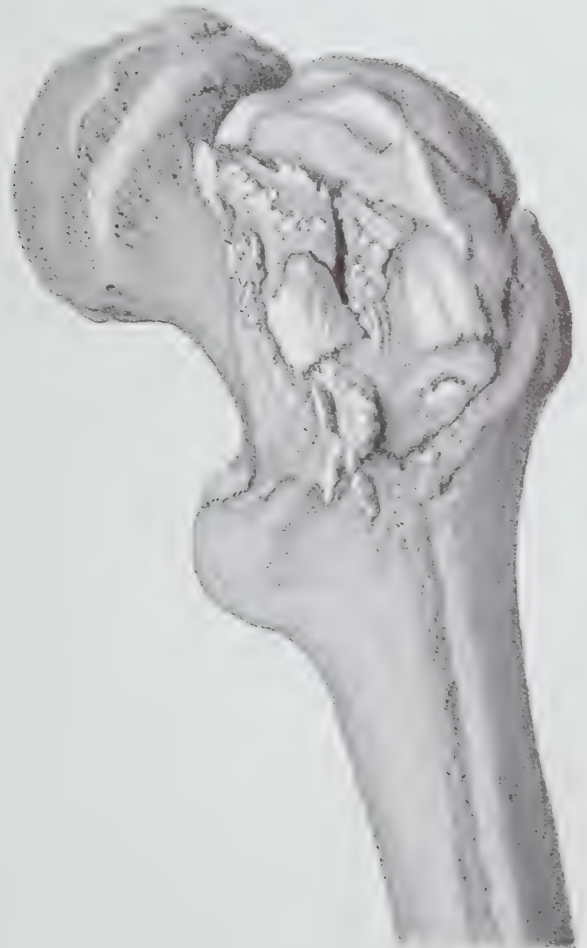

(Blatt III.)


Figur b. Von vorn und innen gesehen.



Figur c. Von aussen gesehen.

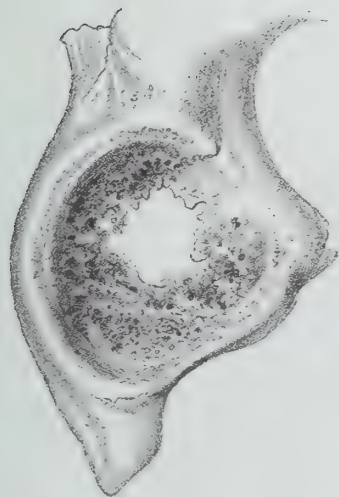


(Blatt IV.)

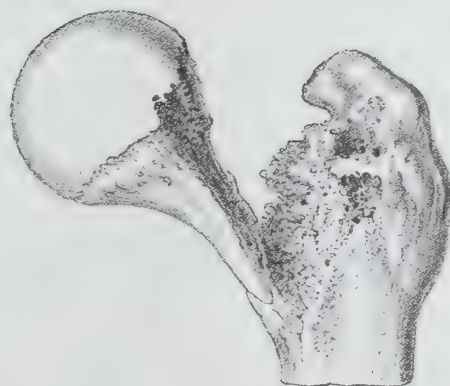


Tafel 4 zu Seite 356.


Figur a.



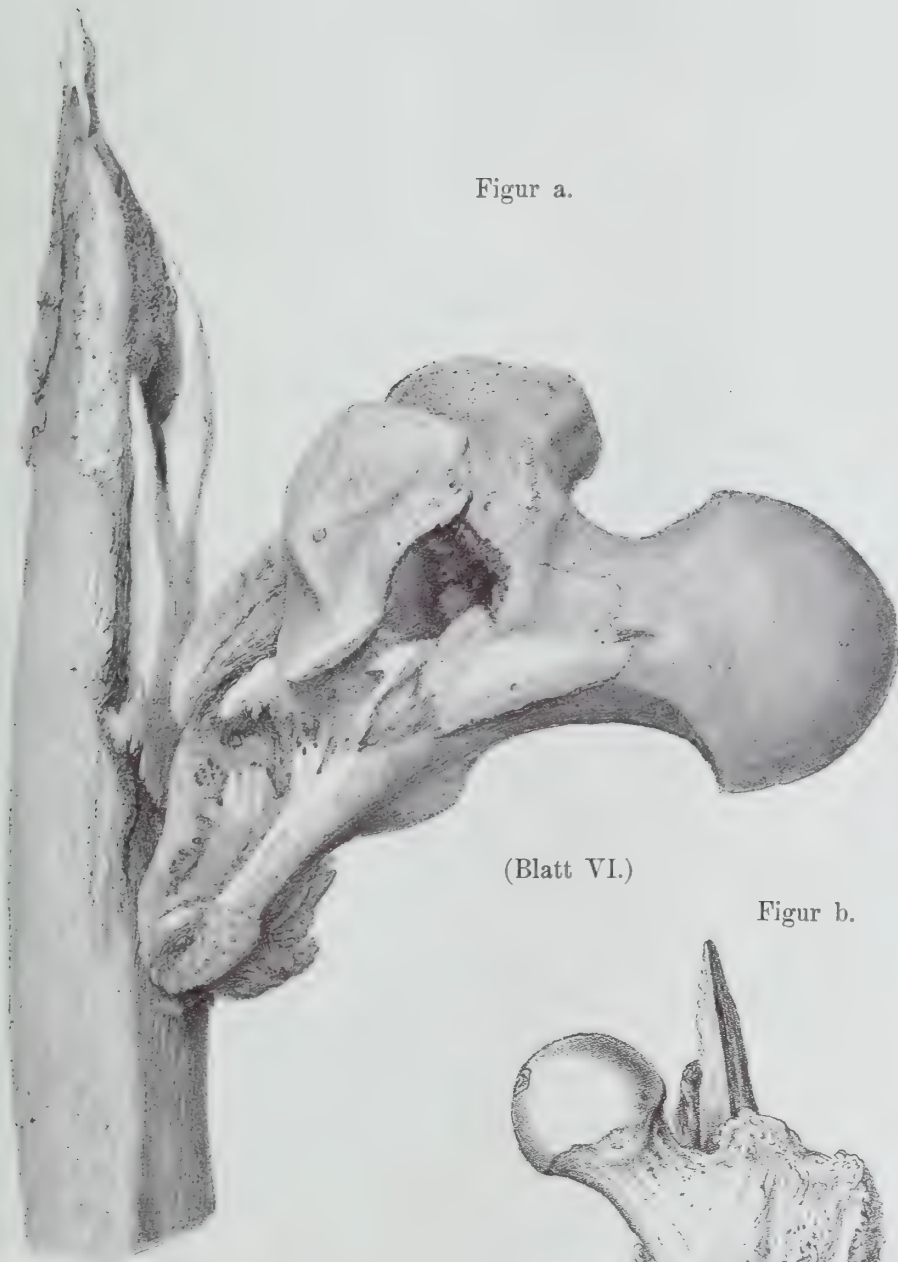
Figur b.



(Blatt V.)



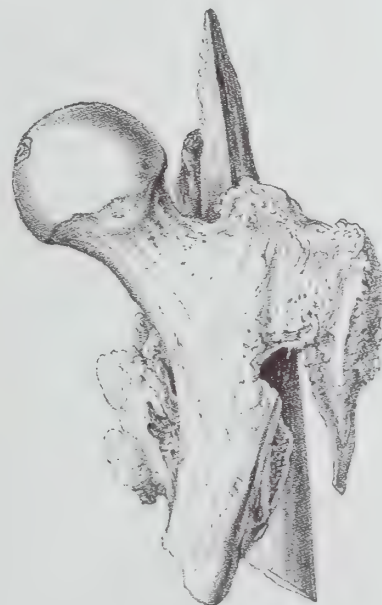
Tafel 5 zu Seite 357.




Figur a.

(Blatt VI.)

Figur b.

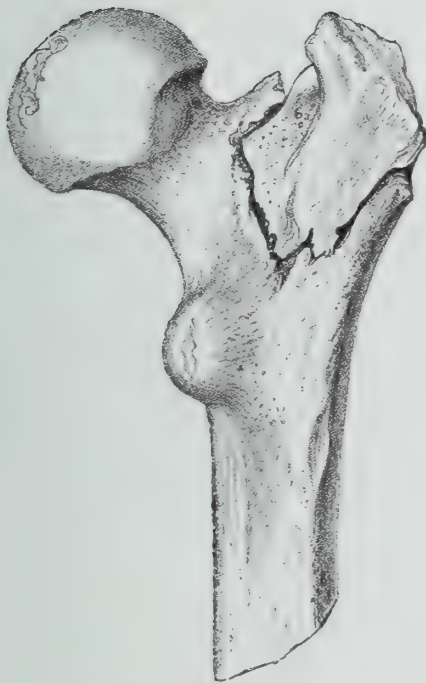

(Blatt VII.)

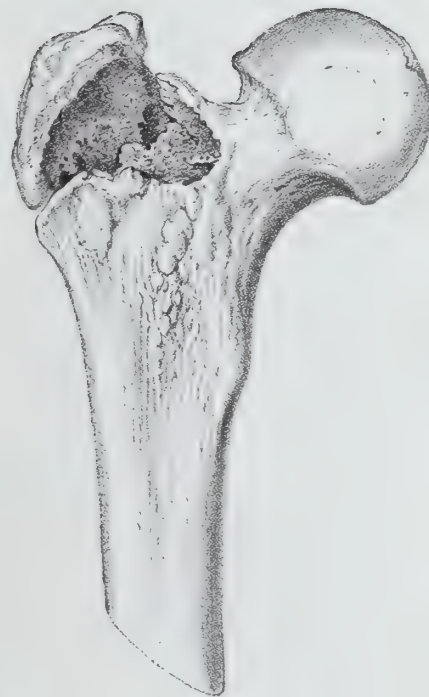

Tafel 6 zu Seite 357.


Figur a.



Figur b.

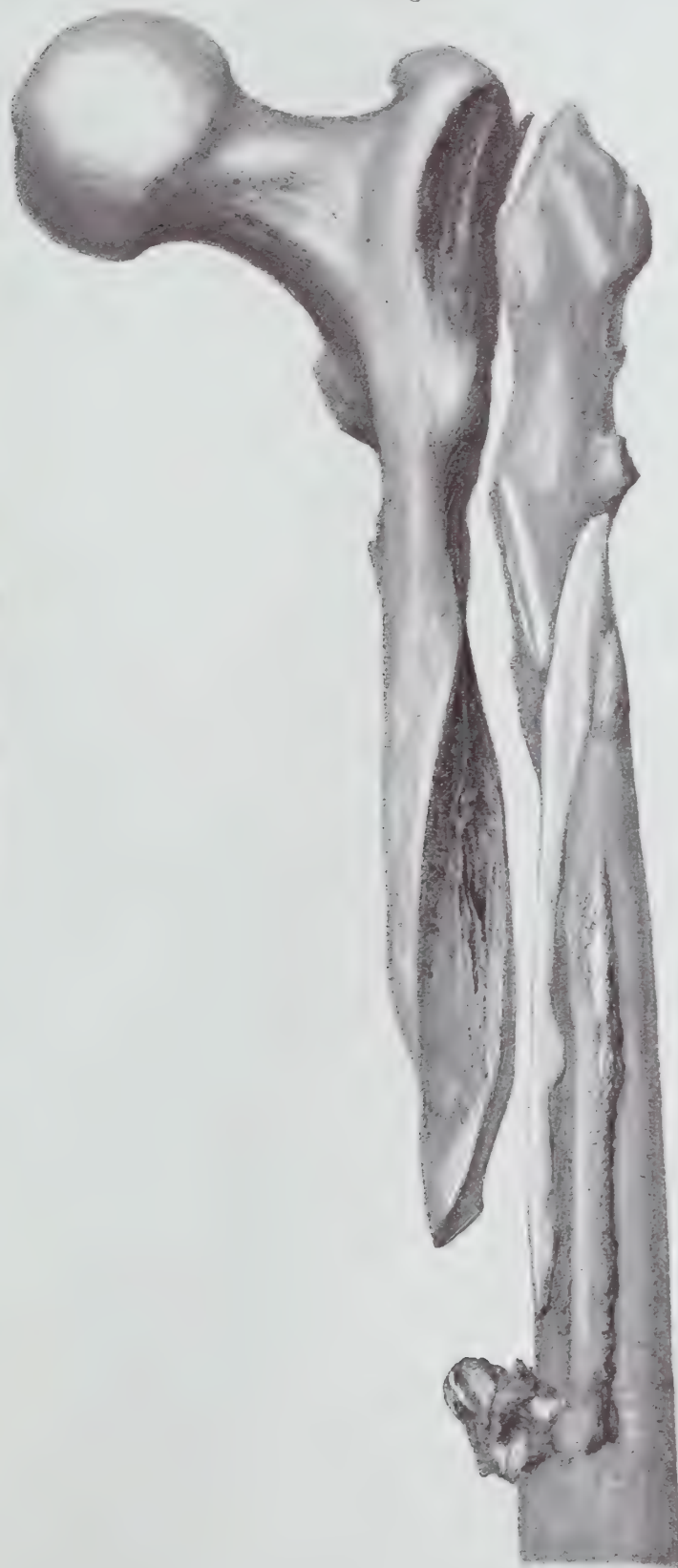

(Blatt VIII.)

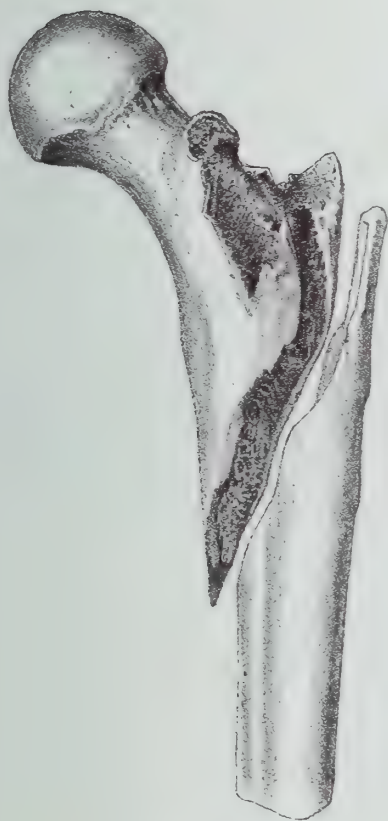


Tafel 7 zu Seite 357 u. 358.

Figur b.



Figur a.



(Blatt IX.)

(Blatt X.)

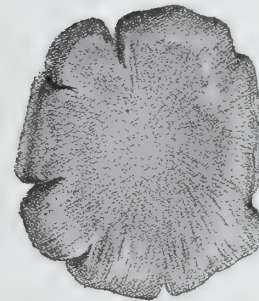Tafel 8 zu Seite 358.

Figur a.




(Blatt XI.)

Figur b.




Figur c.



(Blatt XII.)


Figur d.



(Blatt XIII.)

Tafel 9 zu Seite 358.

Figur a.




(Blatt XIV.)

Figur b.

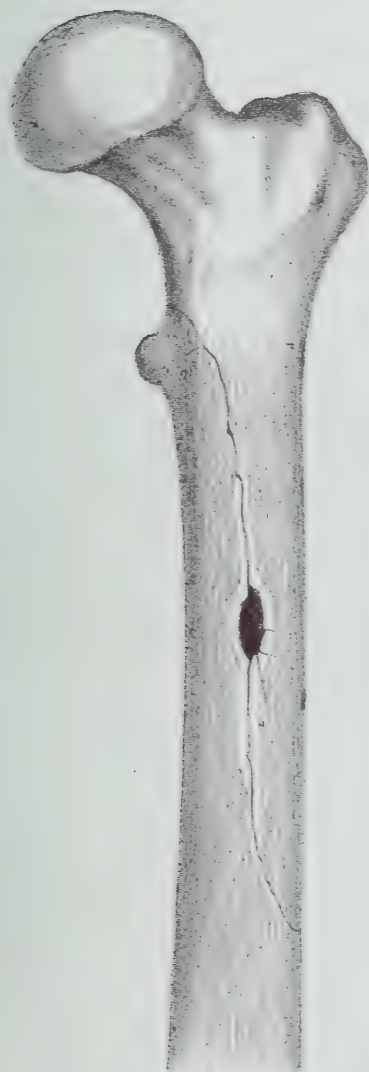

(Blatt XV.)



Tafel 10 zu Seite 359.

Figur a.



(Blatt XVI.)

Figur b.



(Blatt XVII.)

Tafel II zu Seite 359.

Figur a.



(Blatt XVIII.)

Figur b.



(Blatt XIX.)

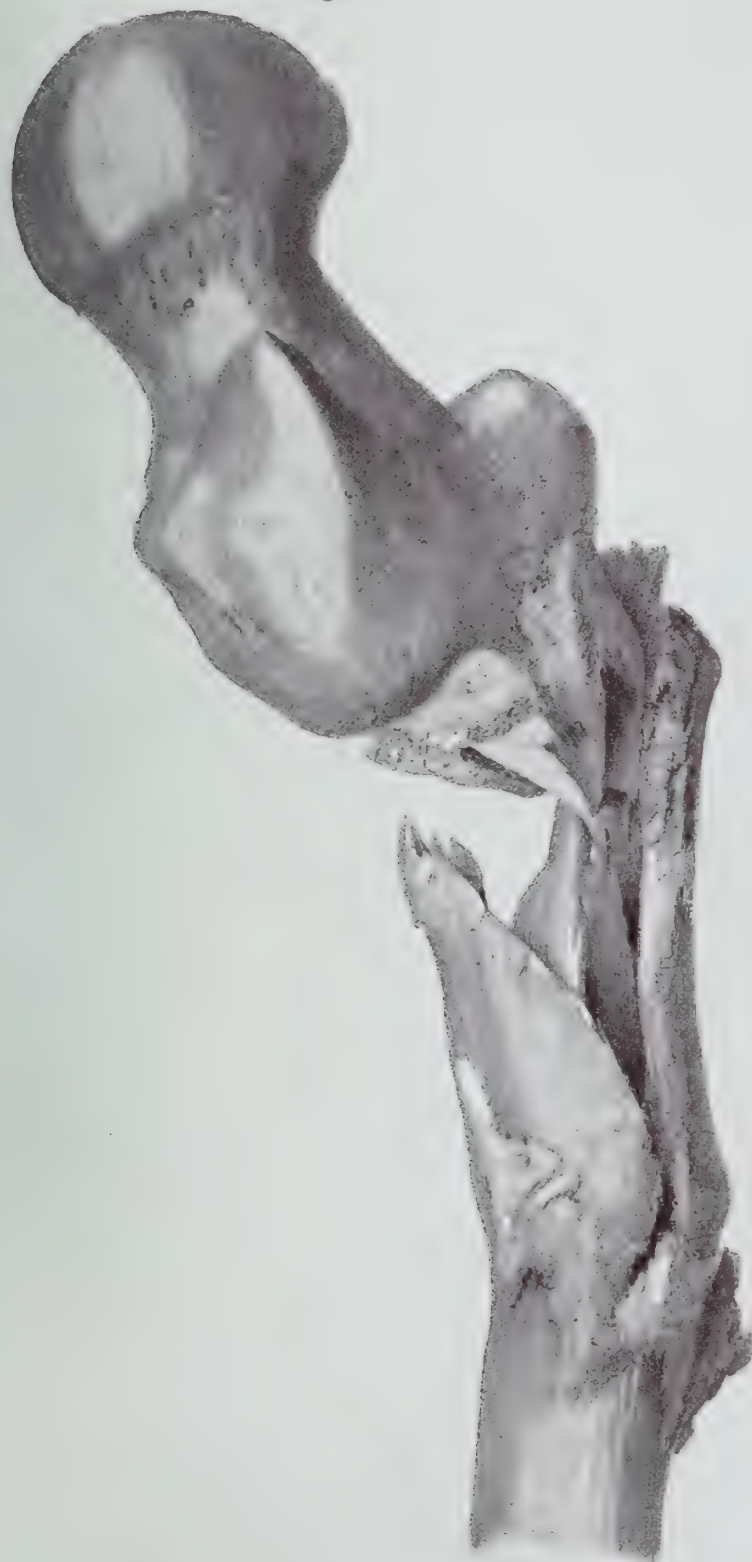Figur c.



(Blatt XX.)

Tafel 12 zu Seite 359.

Figur a.

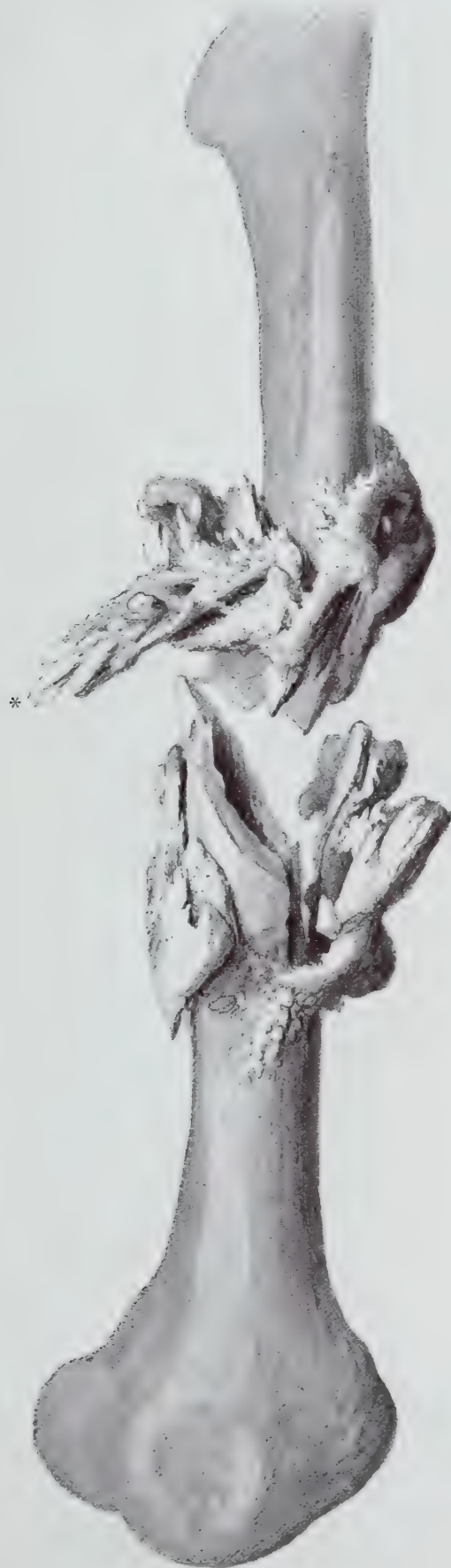

Figur b.



(Blatt XXI.)

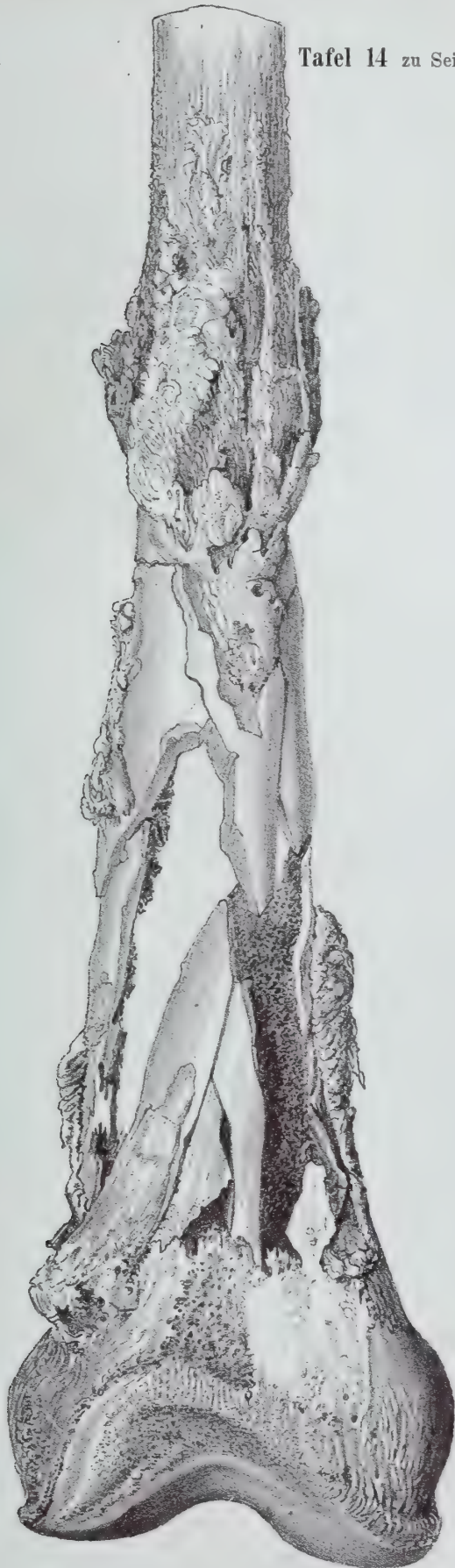
Tafel 13 zu Seite 359.



(Blatt XXII.)

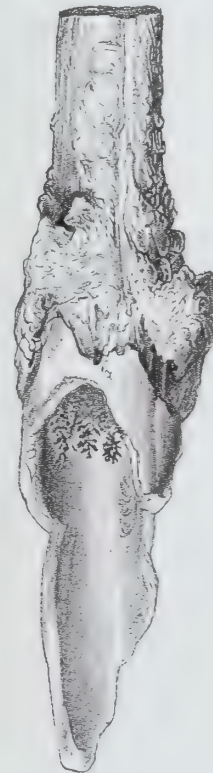Figur a.

Tafel 14 zu Seite 359.



(Blatt XXIII.)

Figur b.



(Blatt XXIV.)

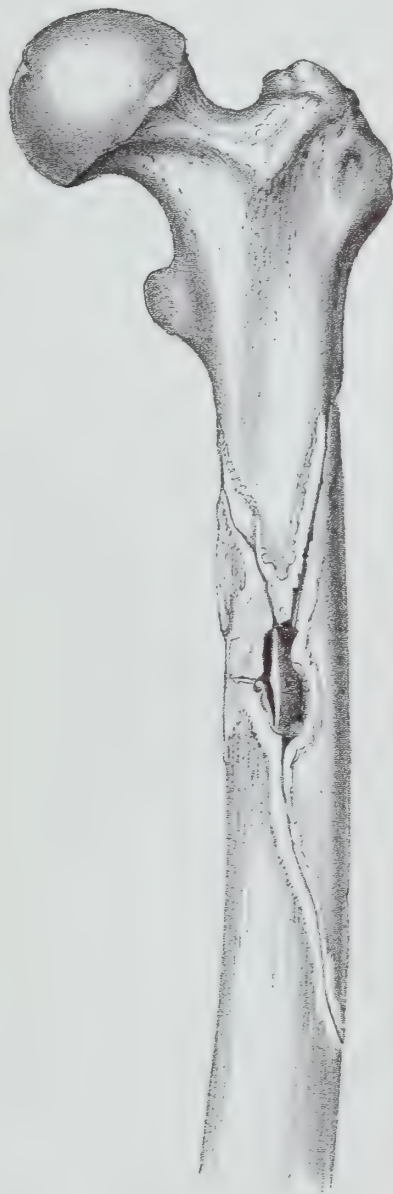
Figur a.



(Blatt XXV.)

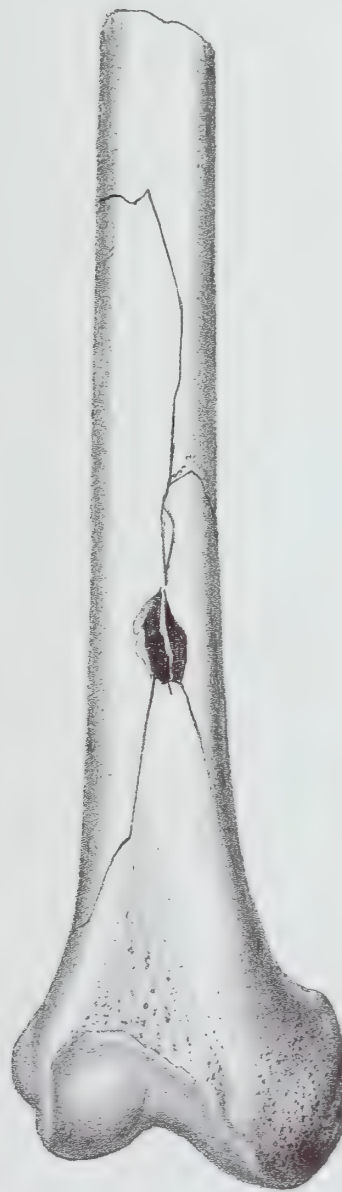
Tafel 15 zu Seite 360.

Figur b.



(Blatt XXVI.)

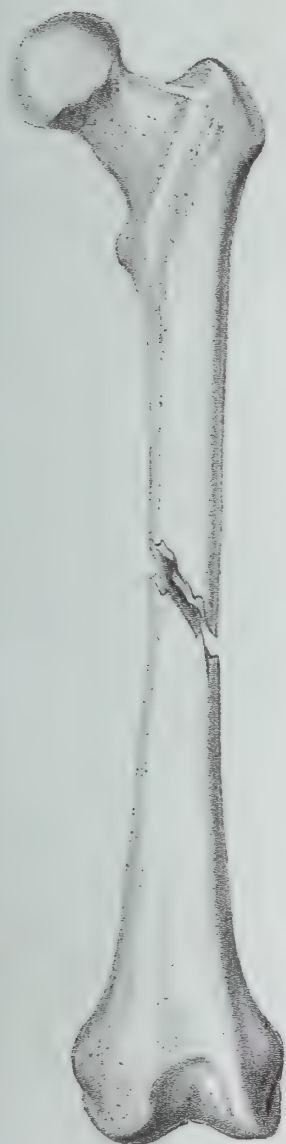Figur c.



(Blatt XXVII.)

Tafel 16 zu Seite 360.

Figur a.



(Blatt XXVIII.)

Figur b.



(Blatt XXIX.)

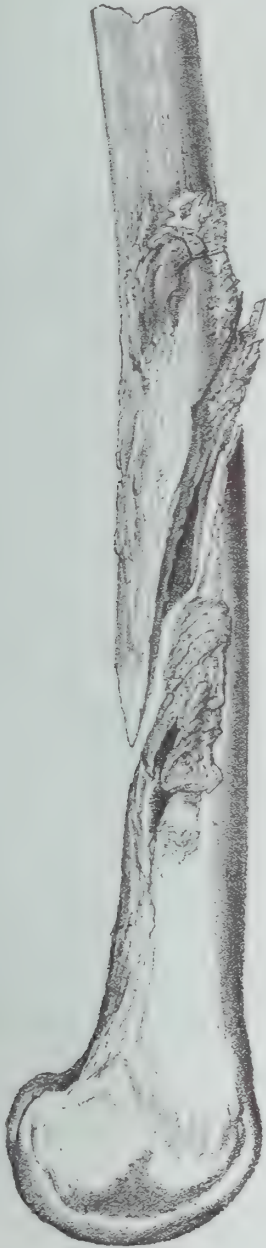
Figur c.



(Blatt XXX.)

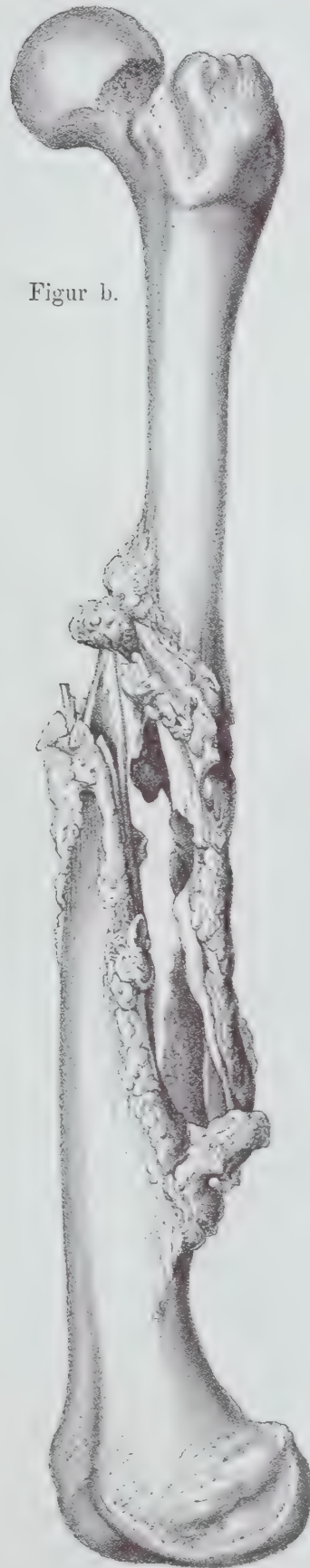Tafel 17 zu Seite 360 u. 361.

Figur a.



(Blatt XXXI.)

Figur b.



(Blatt XXXII.)

Figur c.



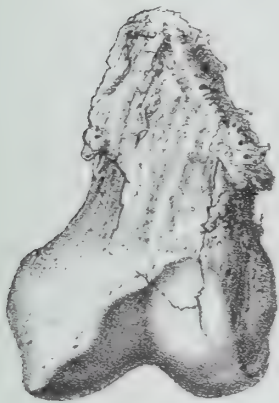(Blatt XXXIII.)

Tafel 18 zu Seite 361.

Figur b.

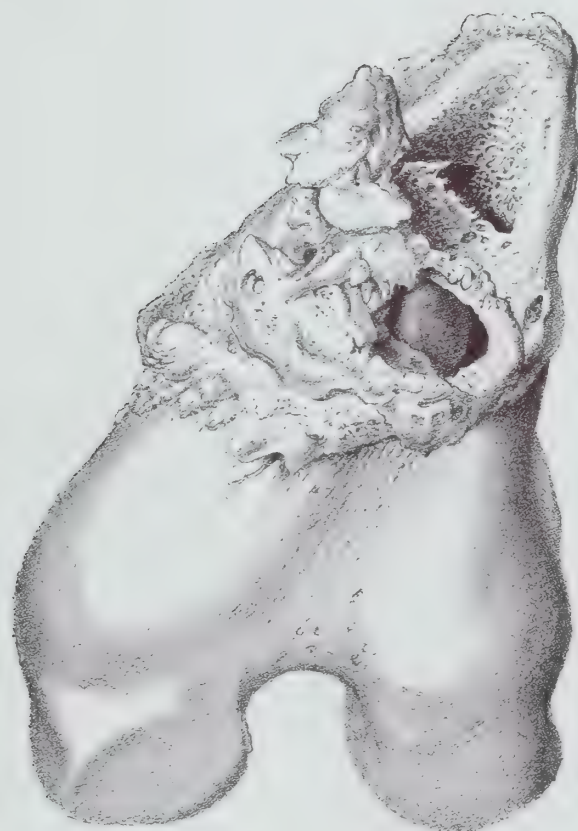


Figur a.



(Blatt XXXIV.)

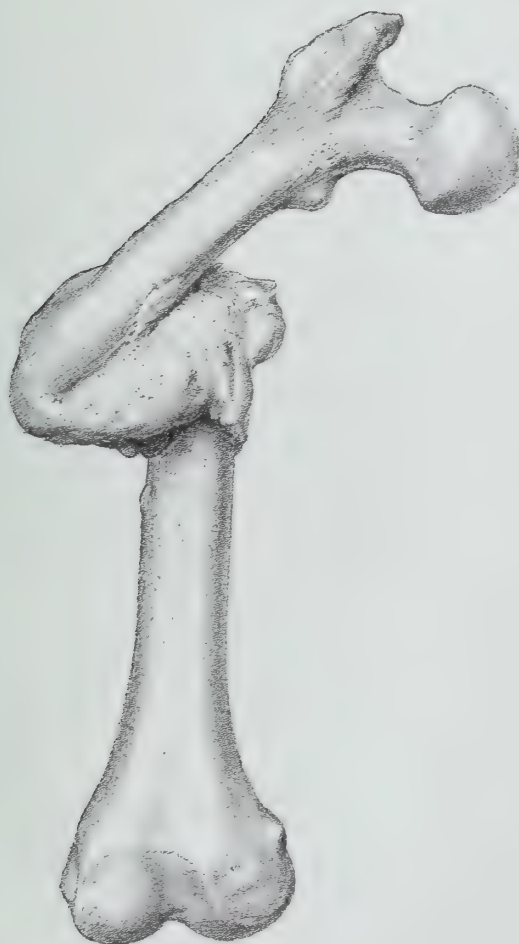Tafel 19 zu Seite 361.



(Blatt XXXV.)

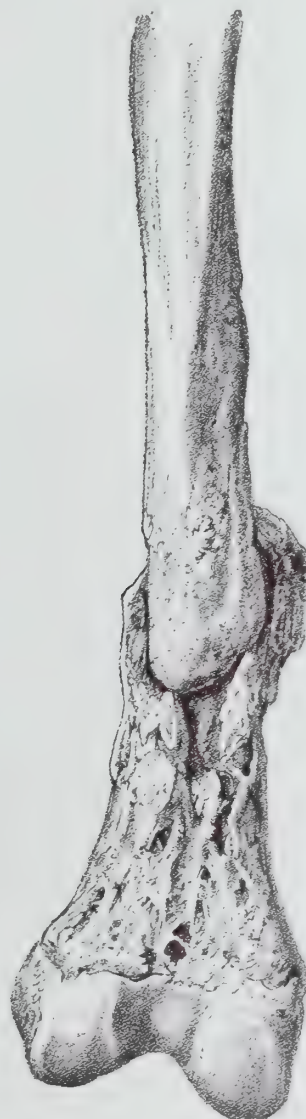Tafel 20 zu Seite 361.

Figur a.



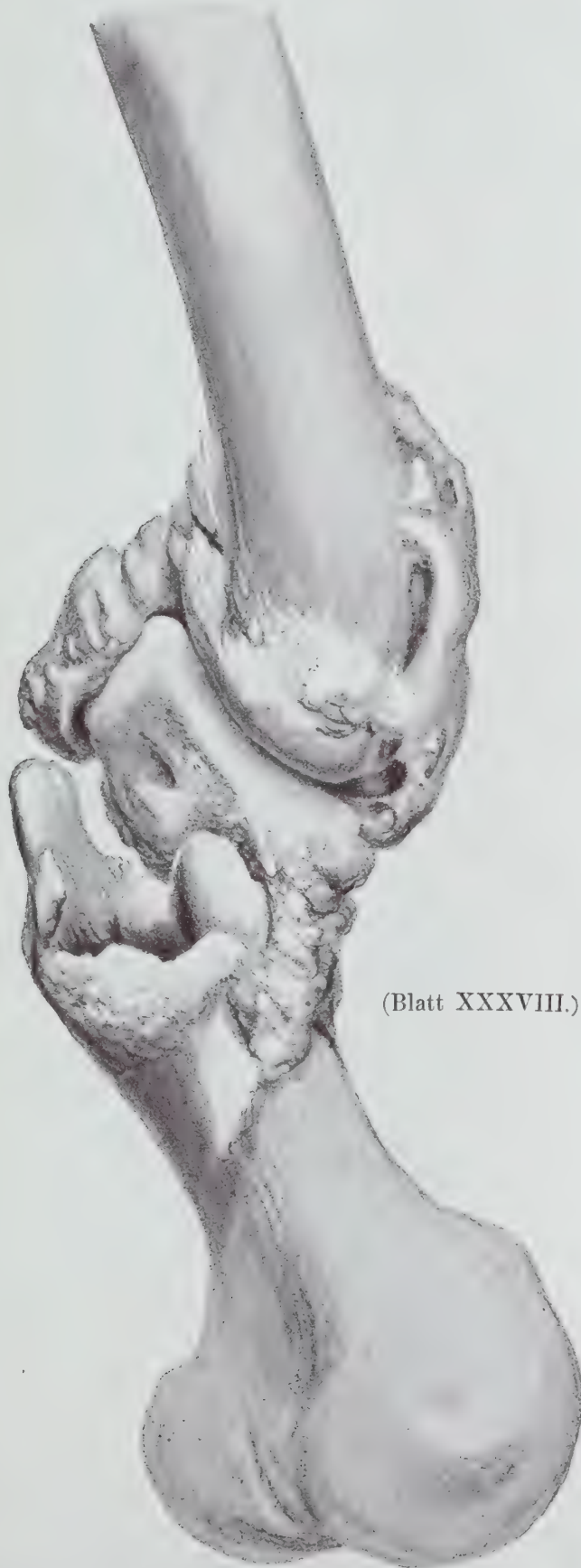
(Blatt XXXVI.)

Figur b.



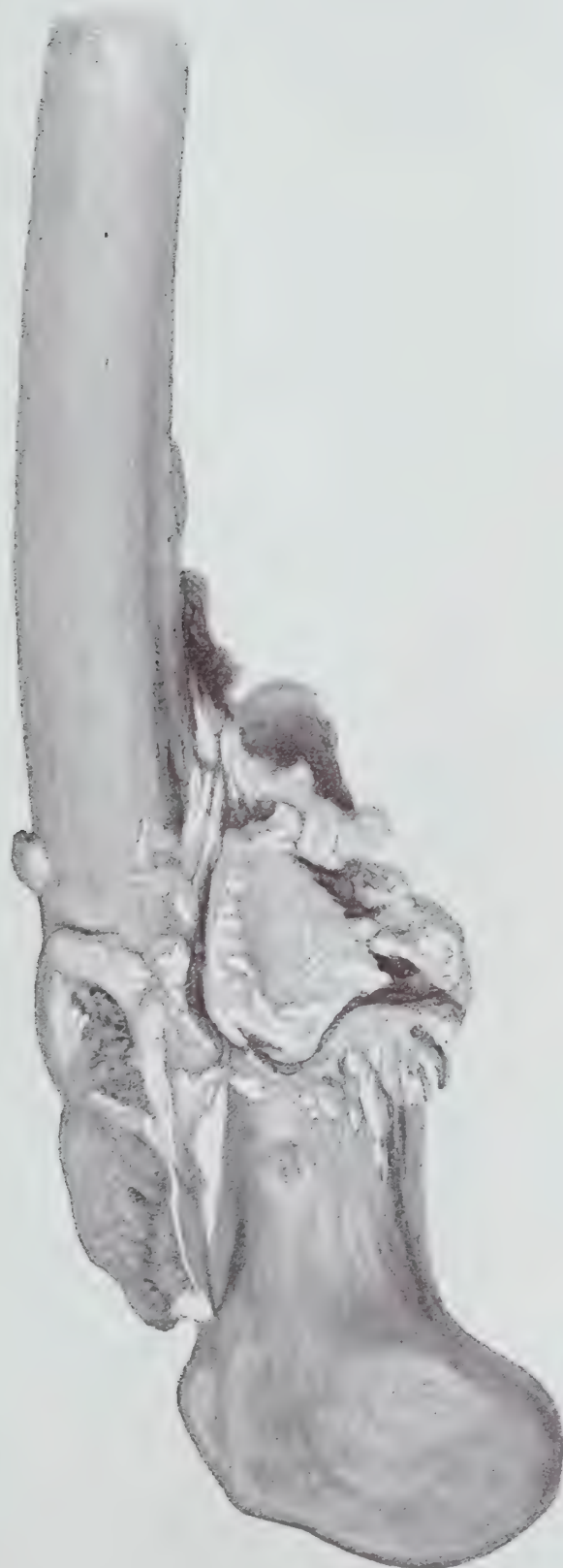(Blatt XXXVII.)

Tafel 21 zu Seite 361.



(Blatt XXXVIII.)

Tafel 22 zu Seite 362.



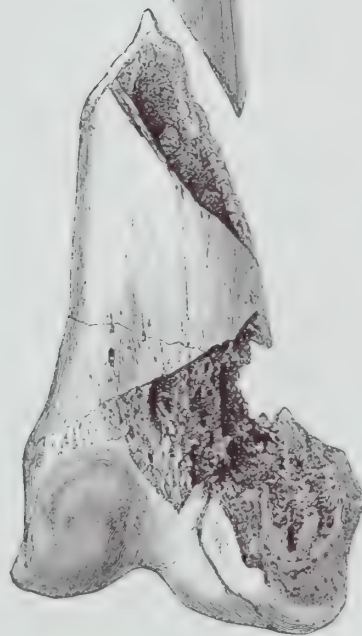
(Blatt XXXIX.)

Tafel 23 zu Seite 362.

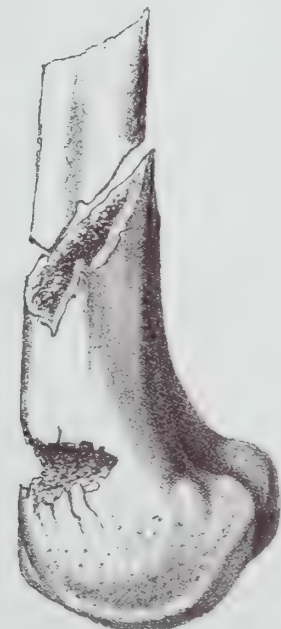
Figur a.



Figur b.



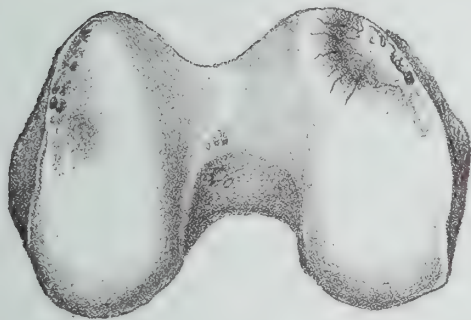
Figur c.



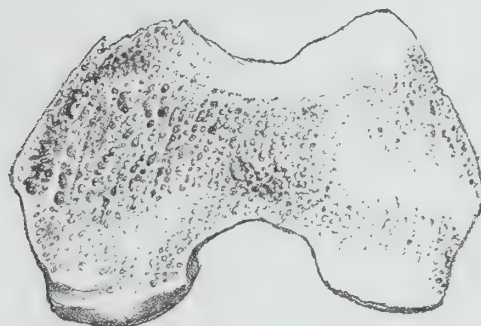
(Blatt XL.)

Tafel 24 zu Seite 362.

Figur a.



Figur b.



(Blatt XLI.)

Figur c.



Figur d.



(Blatt XLII.)

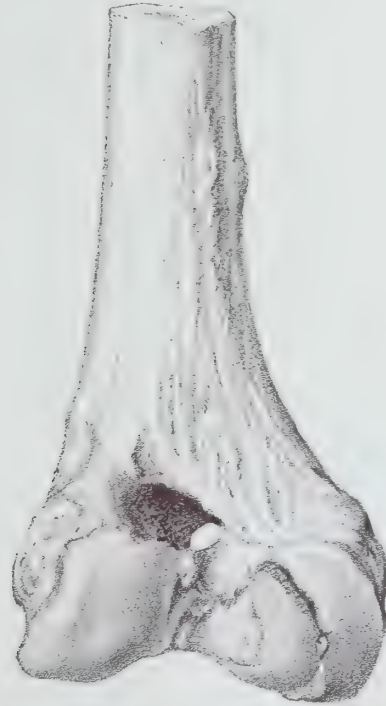Tafel 25 zu Seite 363 u. 364.

Figur a.



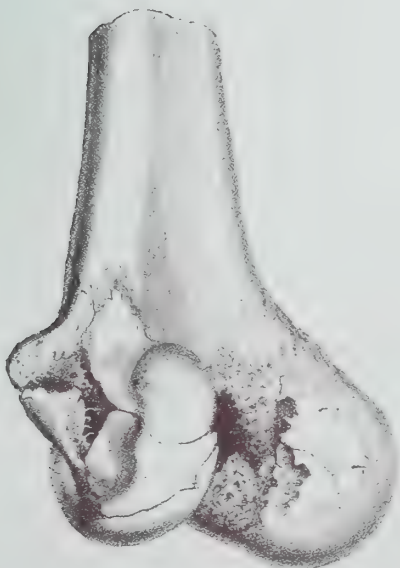
(Blatt XLIII.)

Figur b.



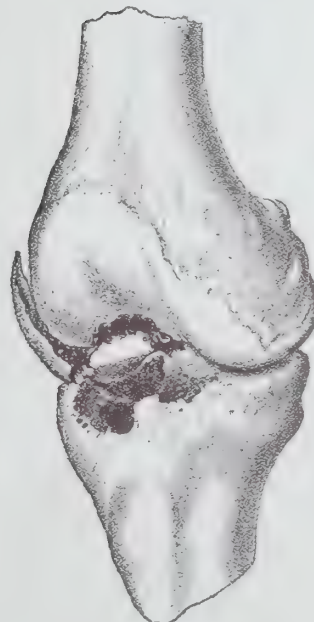
(Präparat 37.)

Figur c.



(Blatt XLIV.)

Figur d.



(Blatt XLV.)

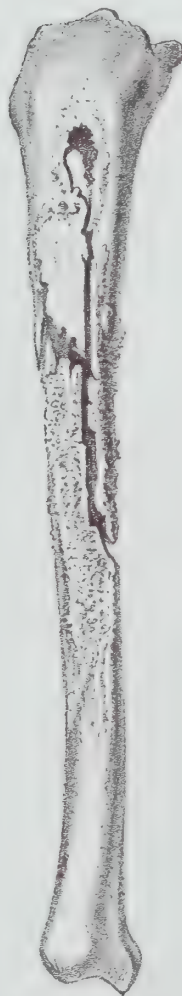Tafel 26 zu Seite 364.

Figur a.



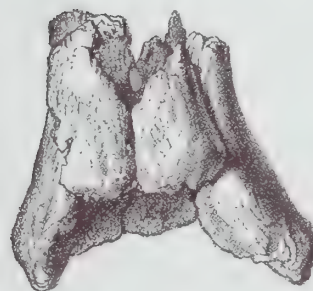(Blatt XLVI.)

Figur b.




(Blatt XLVII.)

Figur c.



Figur d.



(Blatt XLVIII.)

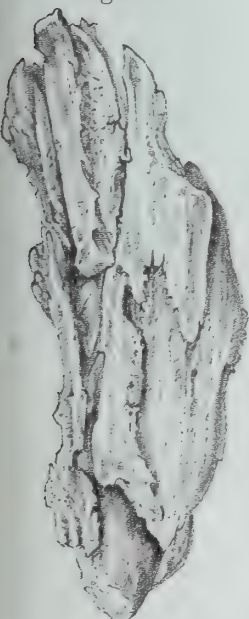
Tafel 27 zu Seite 364.

Figur a.



(Blatt XLIX.)

Figur b.

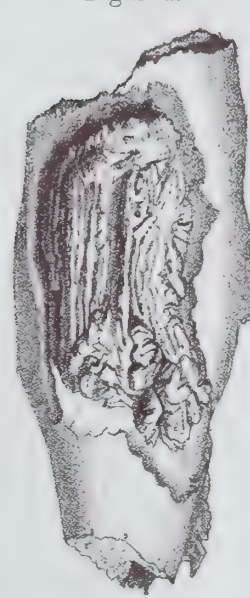

Figur c.

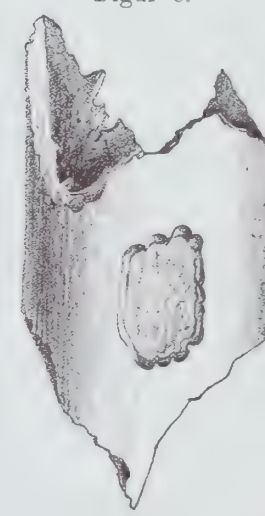


(Blatt L.)

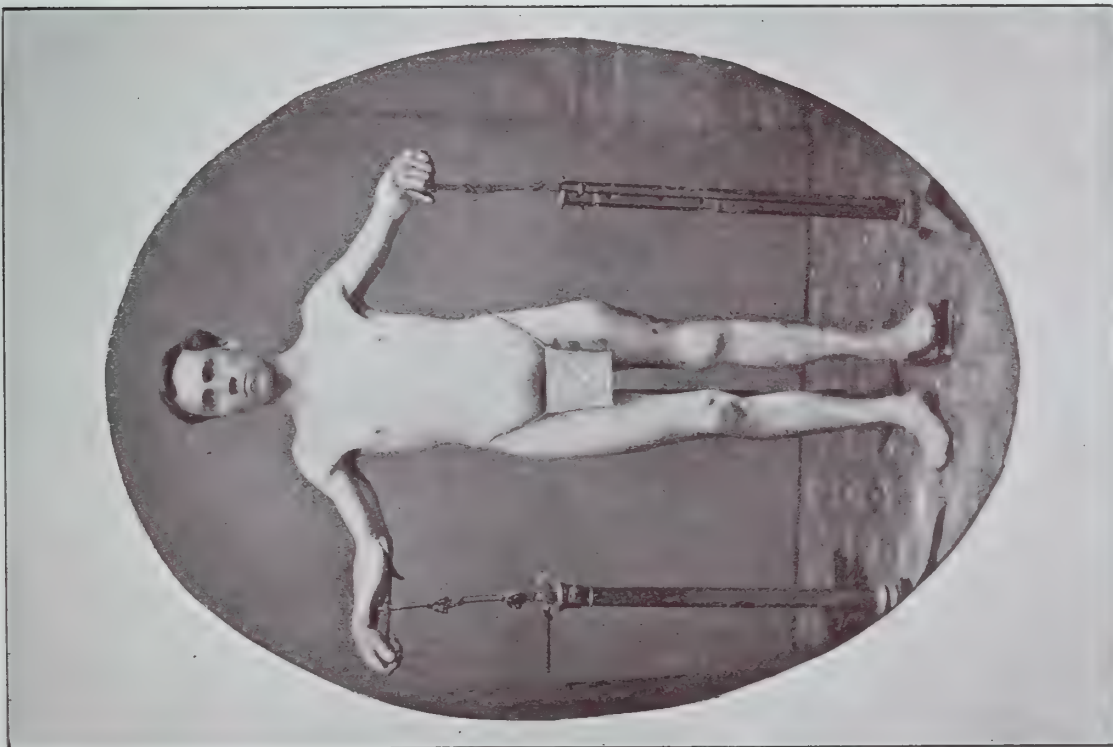

Figur d.



Figur e.

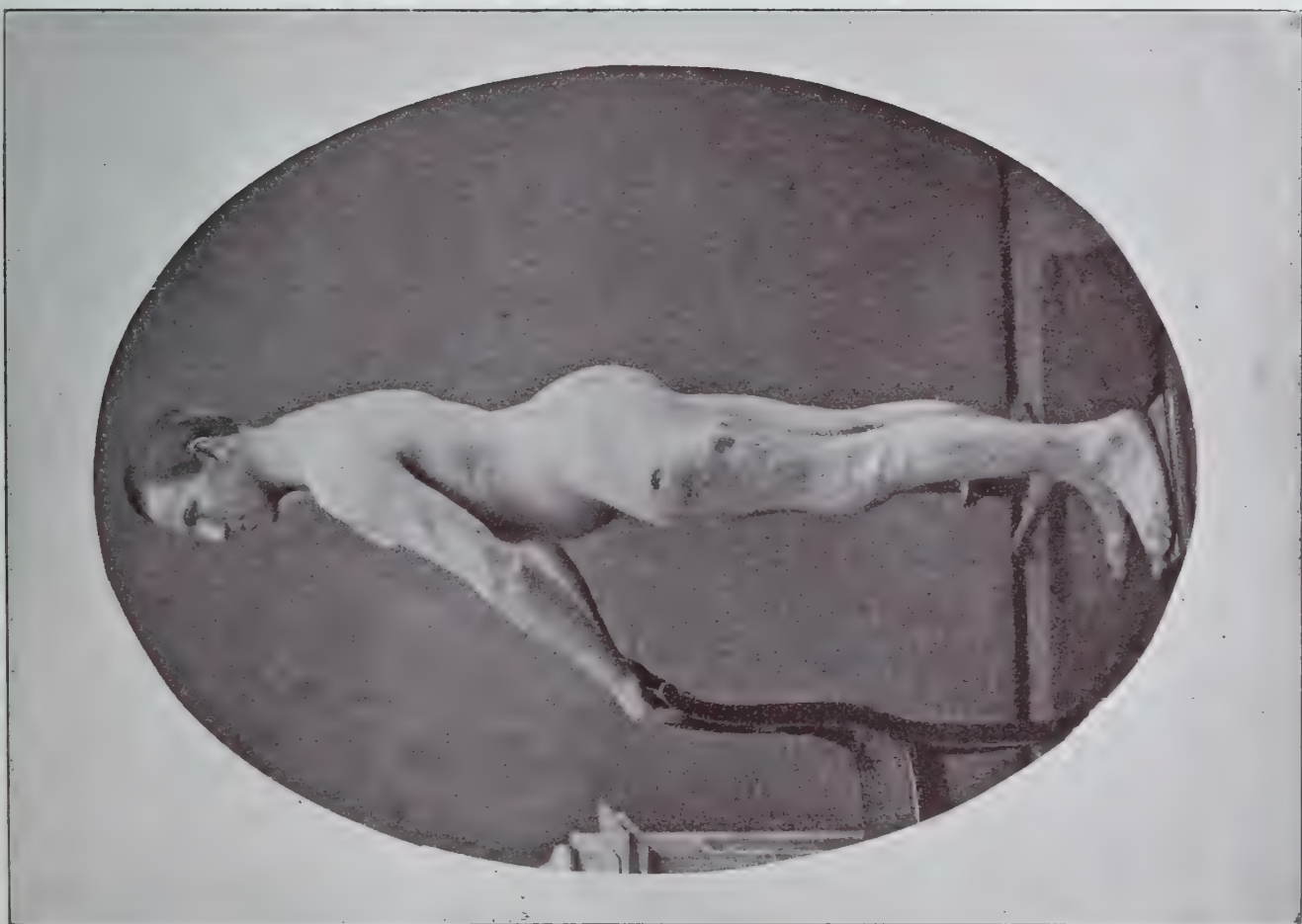
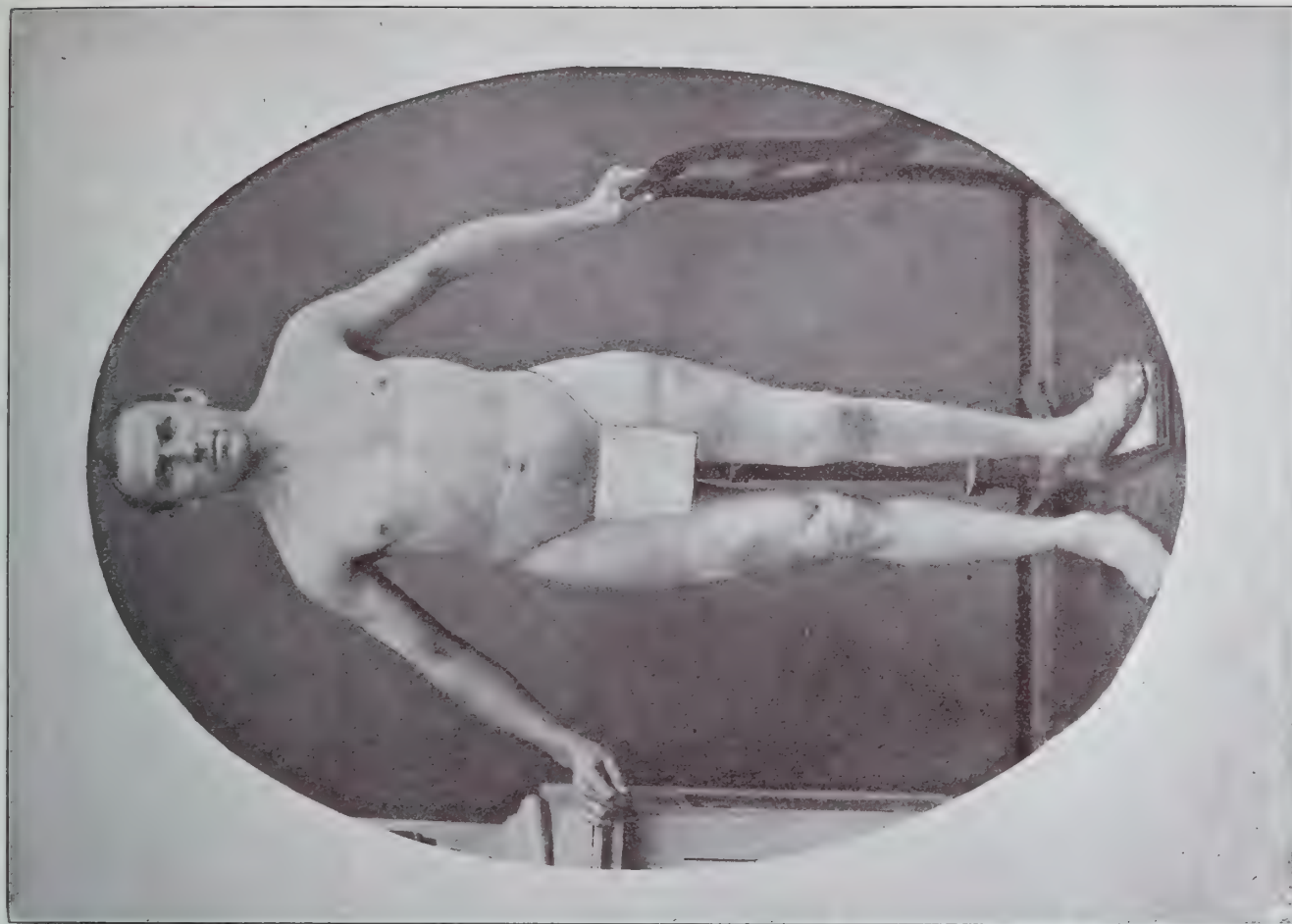


Tafel 28 zu Seite 365.



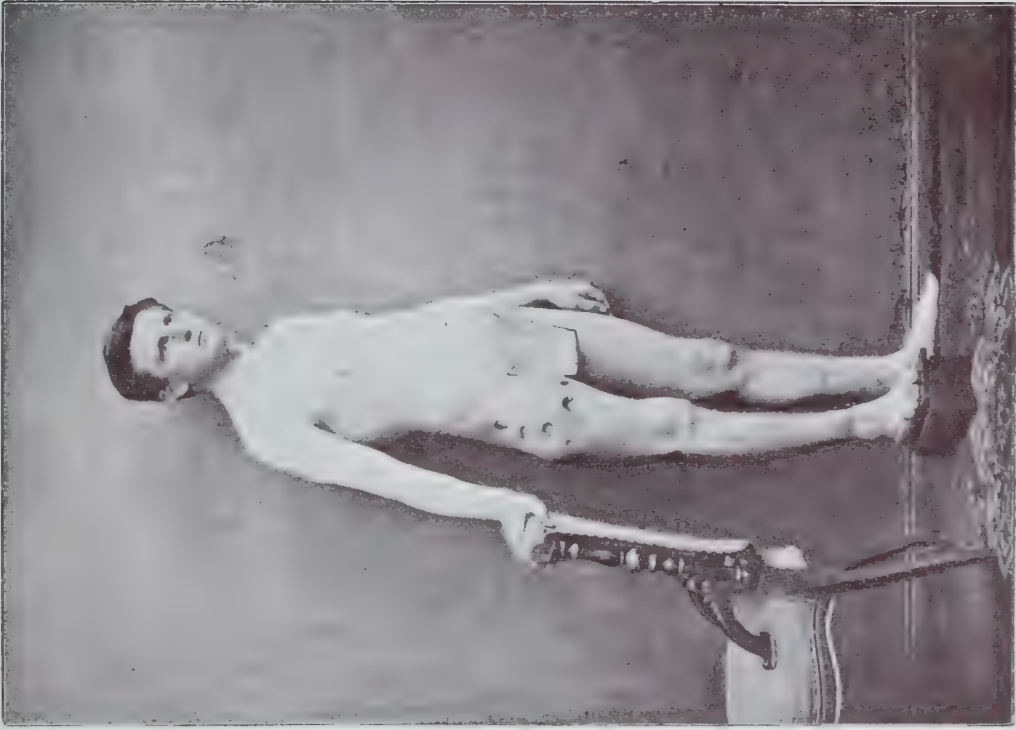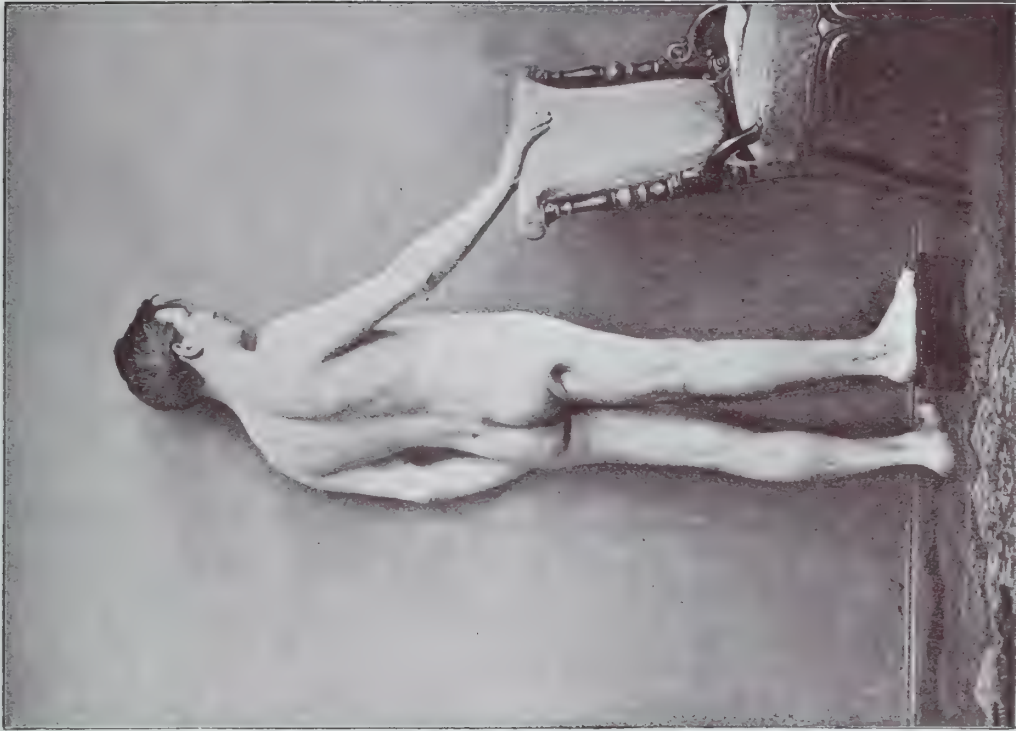Krankengeschichte 1.

Tafel 29 zu Seite 365.

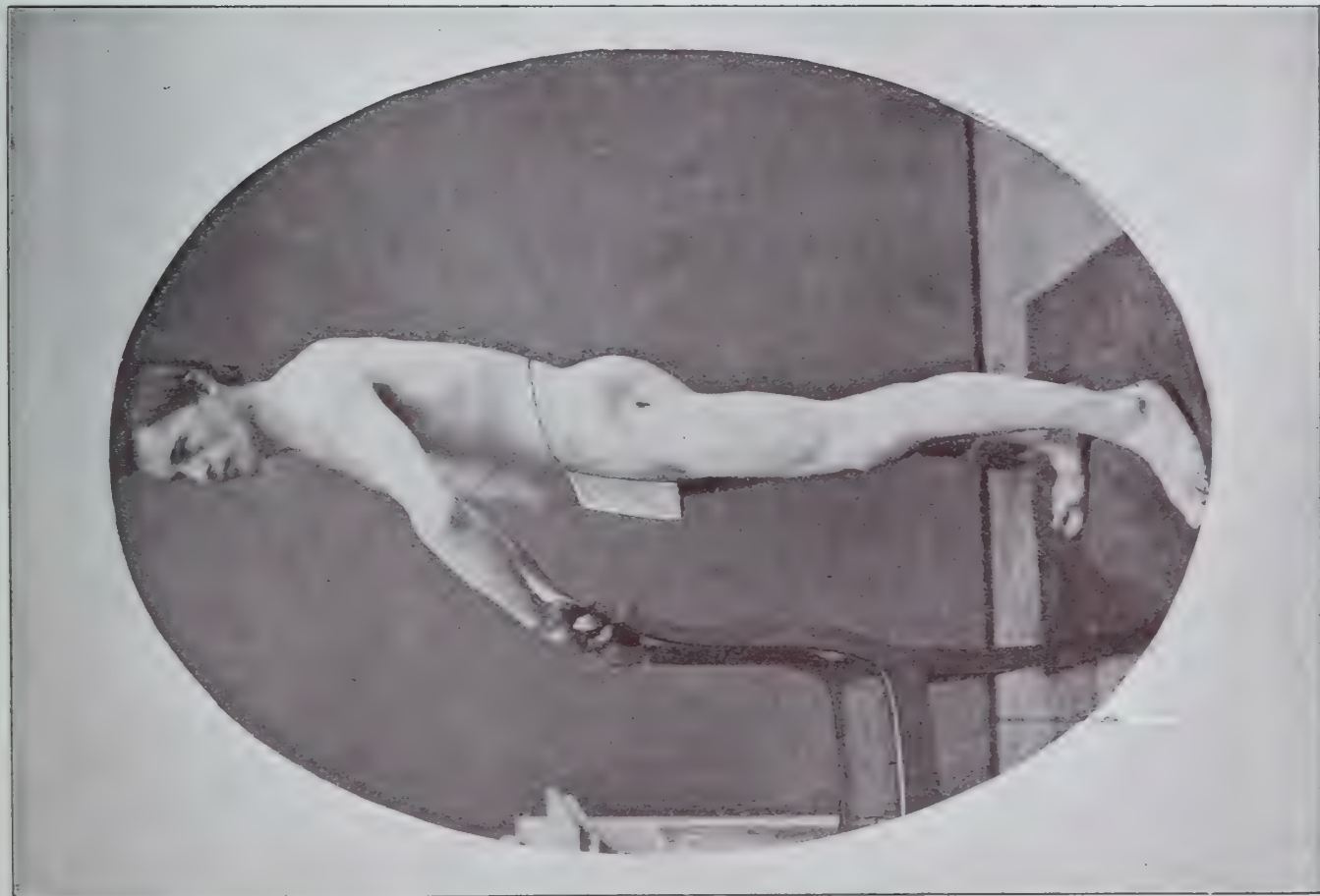
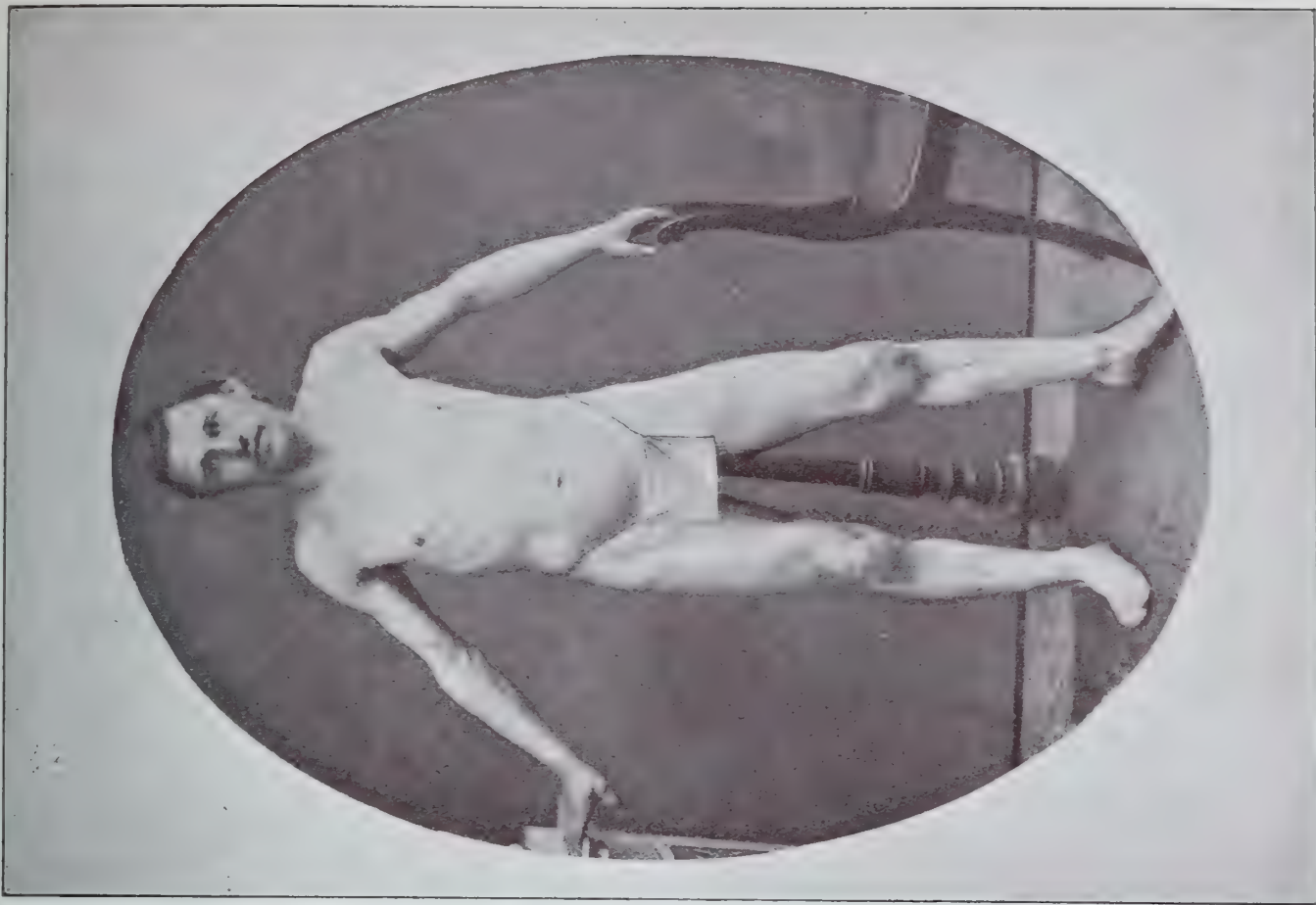


Krankengeschichte 2.

Tafel 30 zu Seite 365 u. 366.



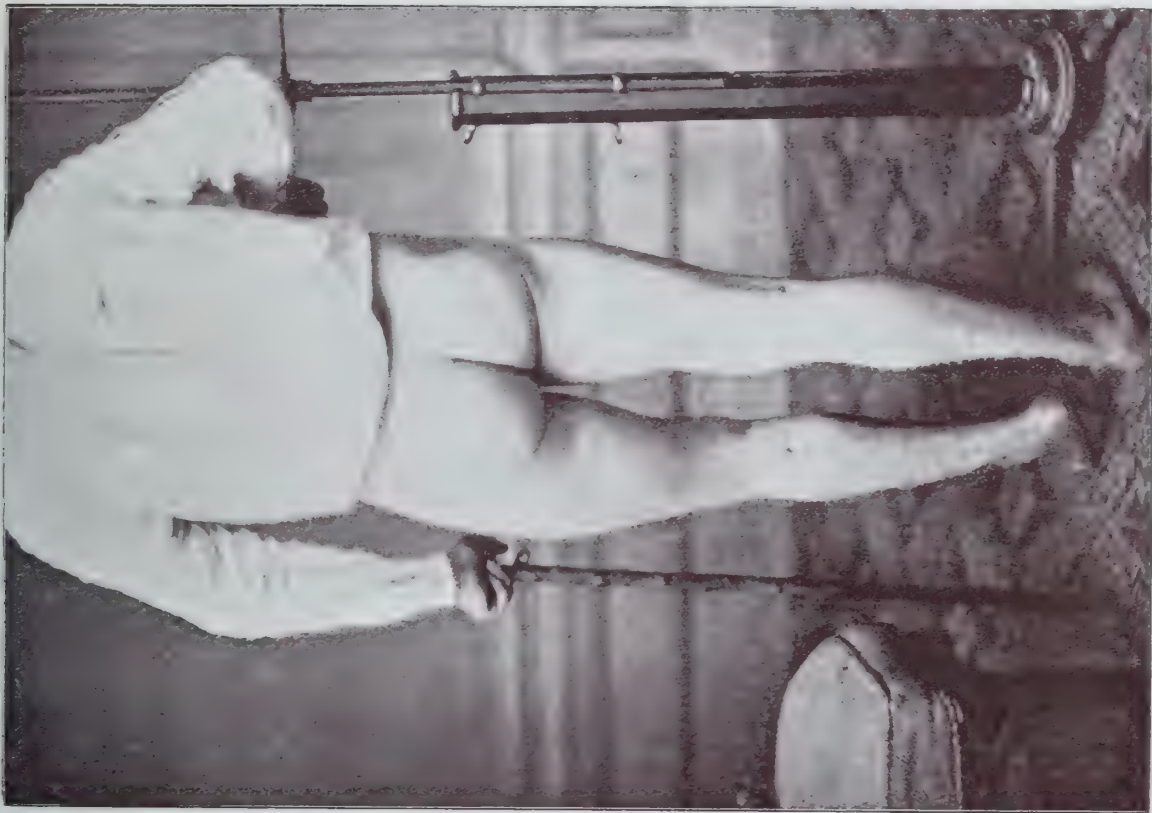
Krankengeschichte 3.



Krankengeschichte 5.

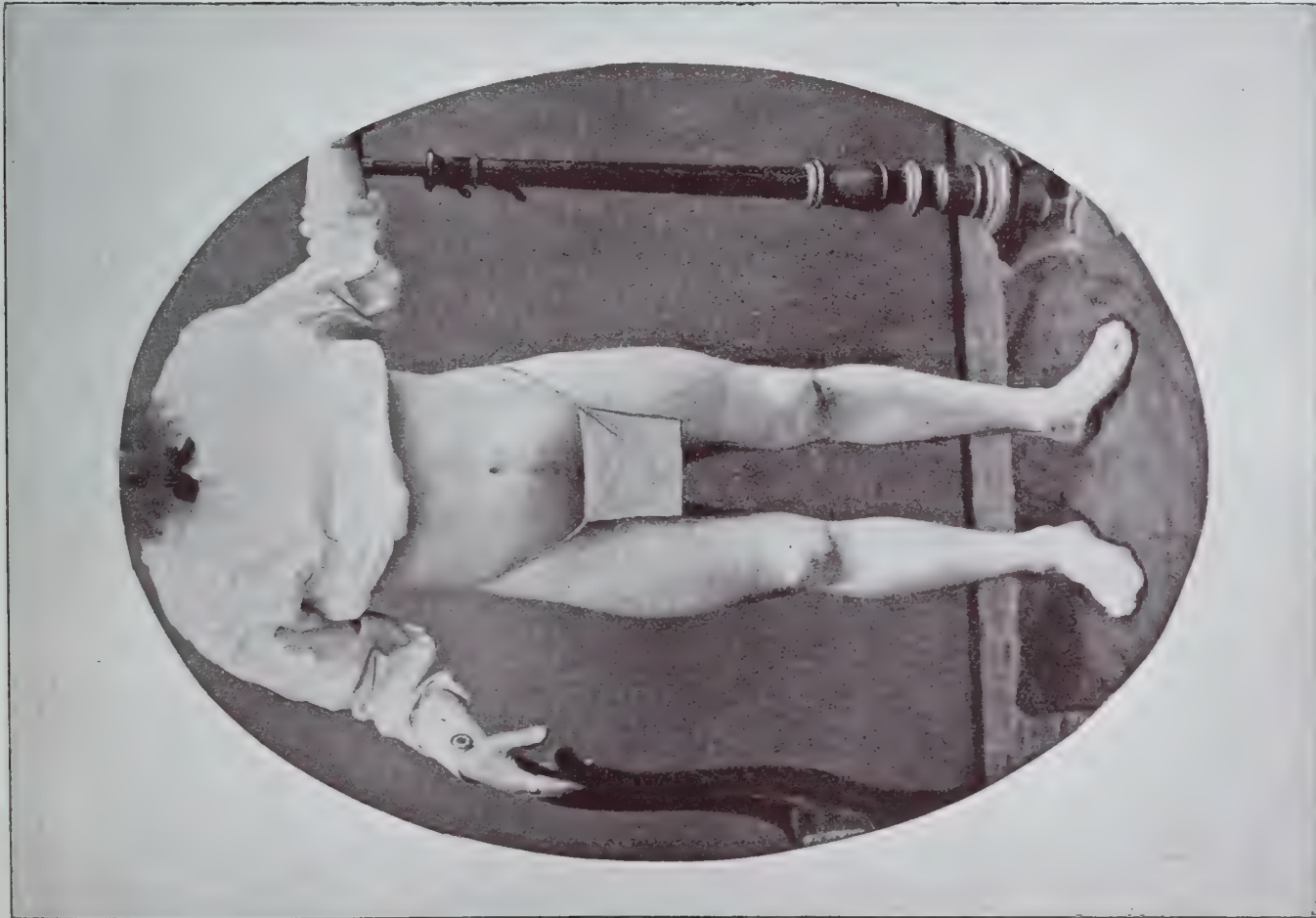
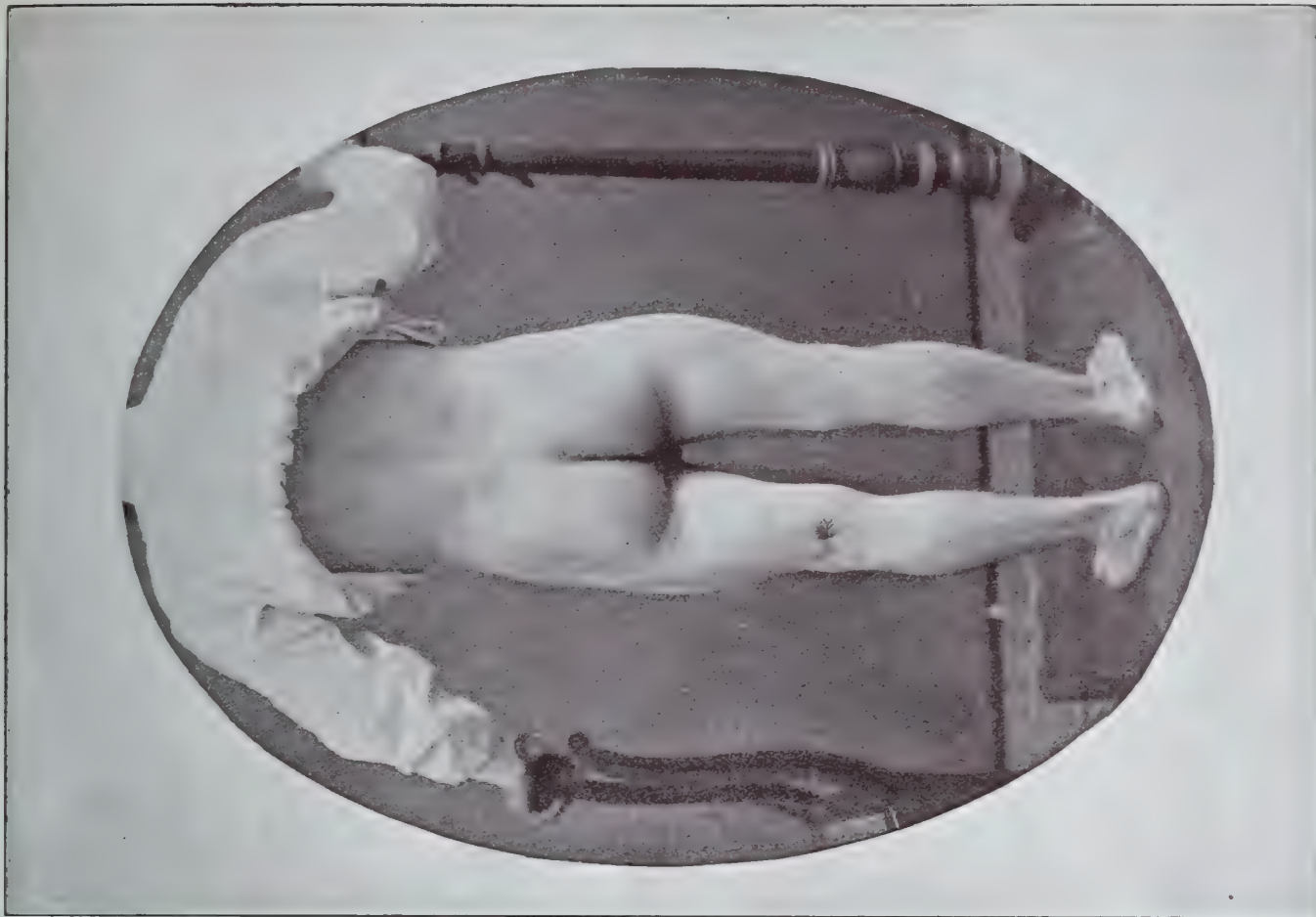
Tafel 31 zu Seite 366 u. 367.

Tafel 32 zu Seite 367.



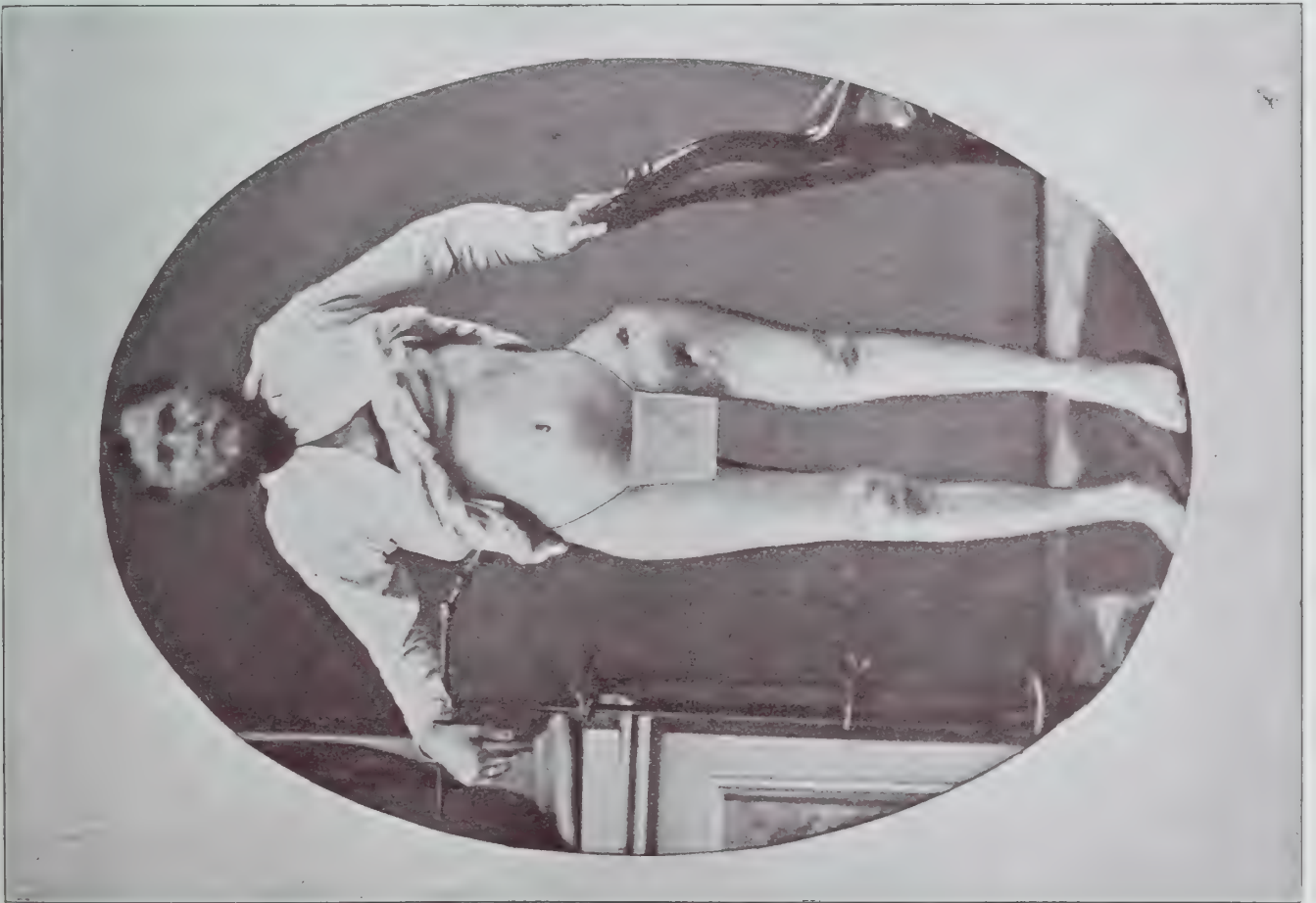
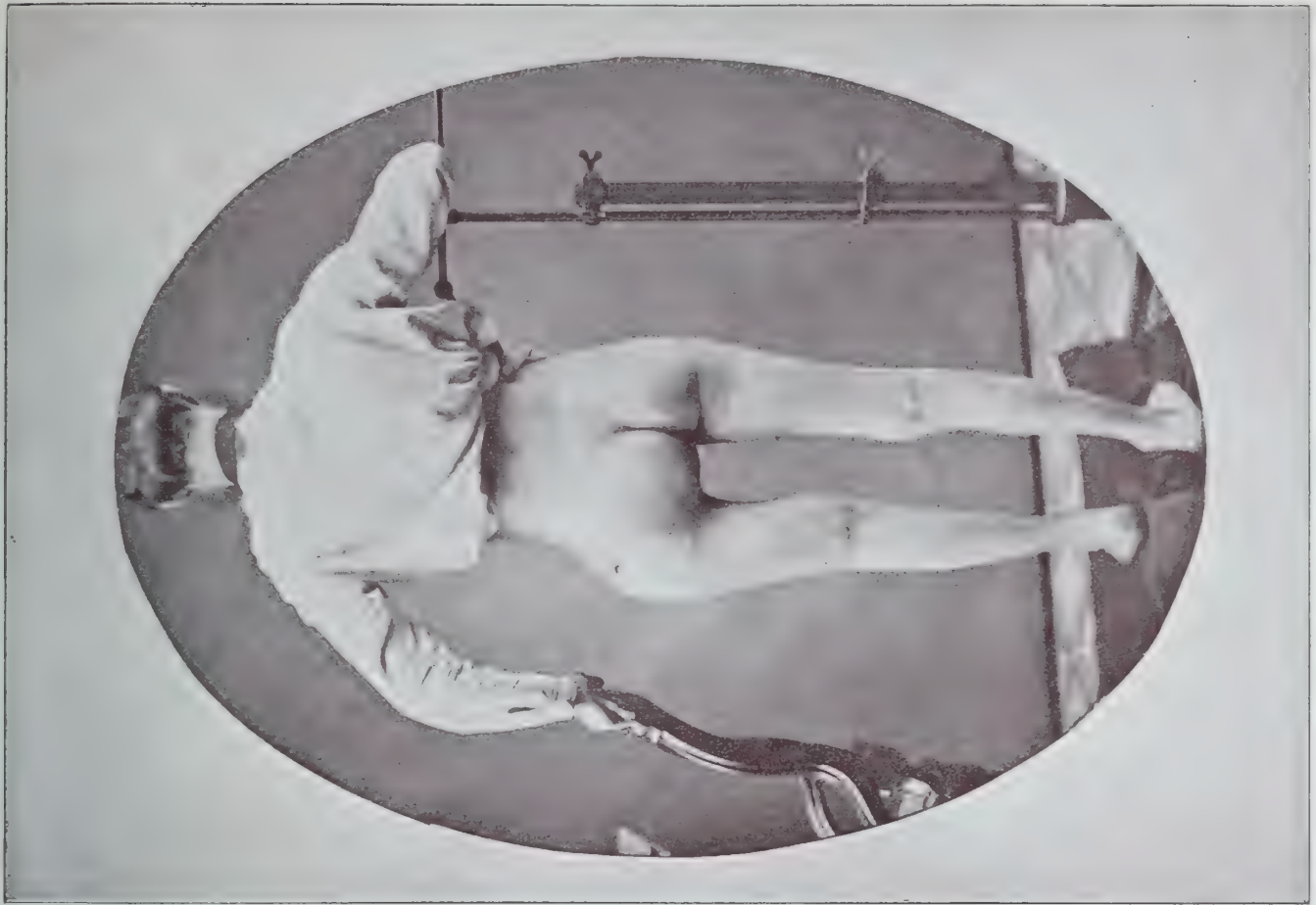
Krankengeschichte 6.

Tafel 33 zu Seite 367.

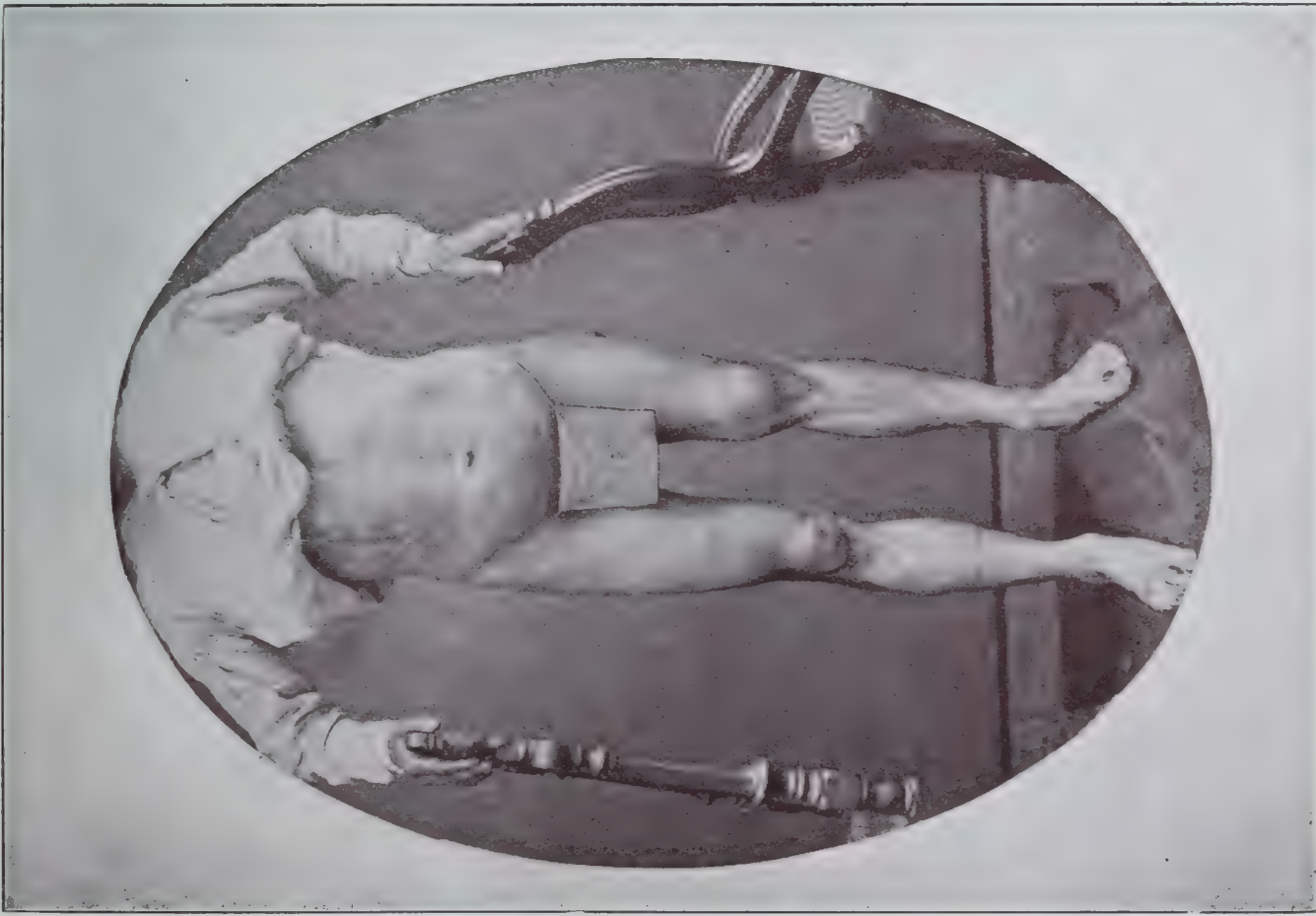



Krankengeschichte 7.

Tafel 34 zu Seite 367 u. 368.



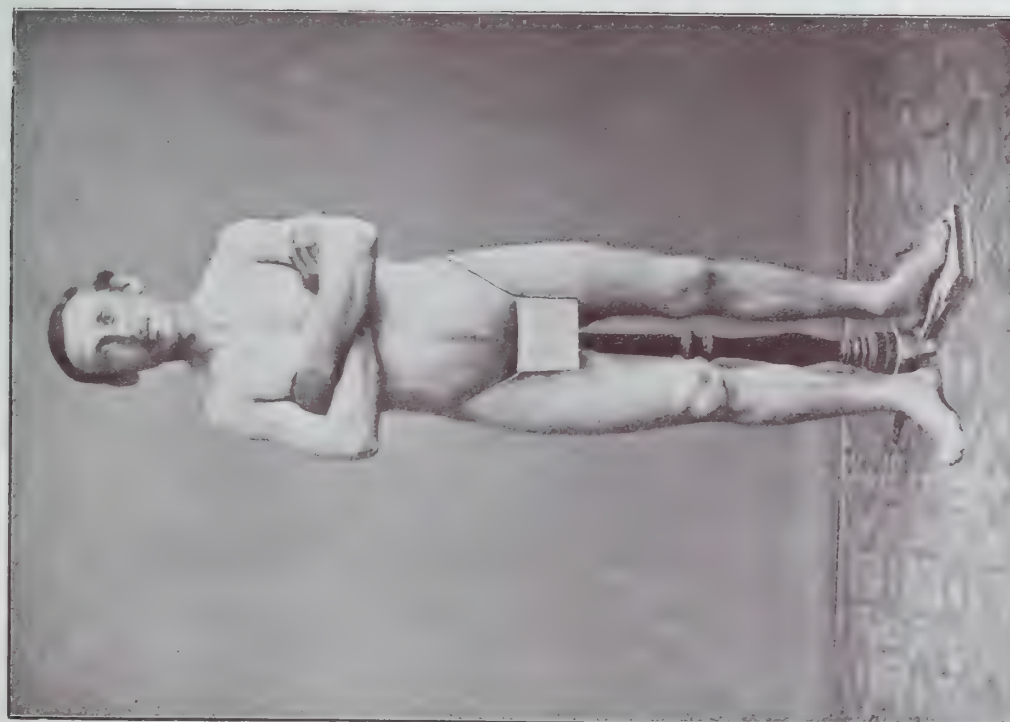
Krankengeschichte 9.



Tafel 35 zu Seite 368.

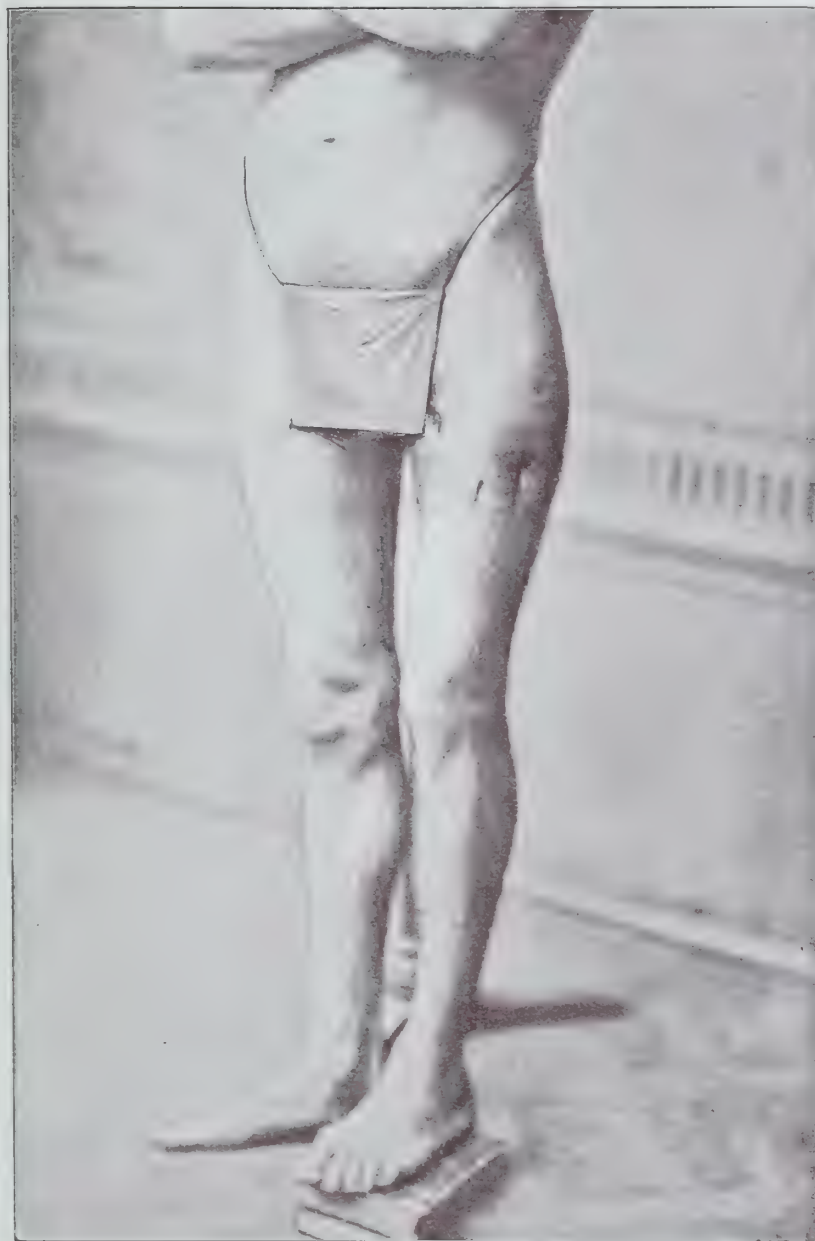Krankengeschichte 10.

Tafel 36 zu Seite 368.



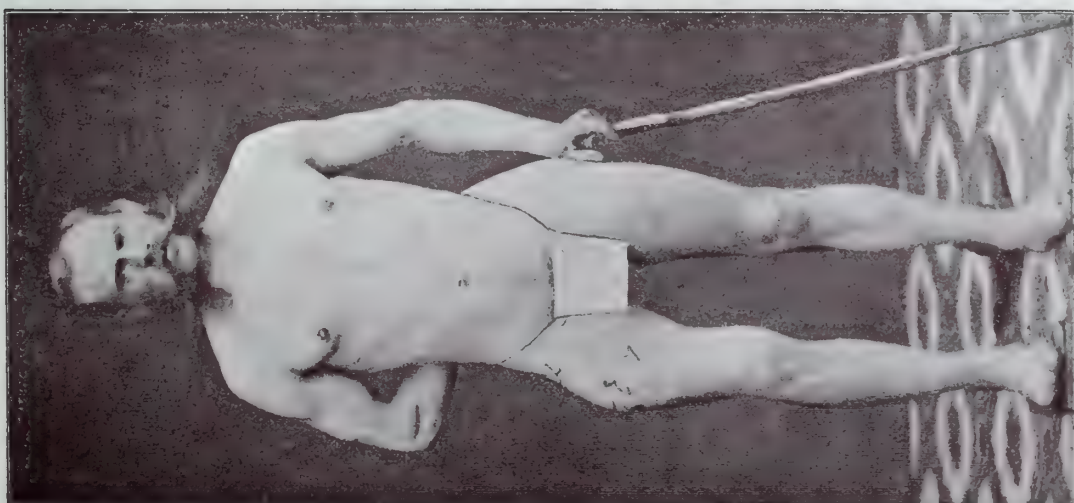
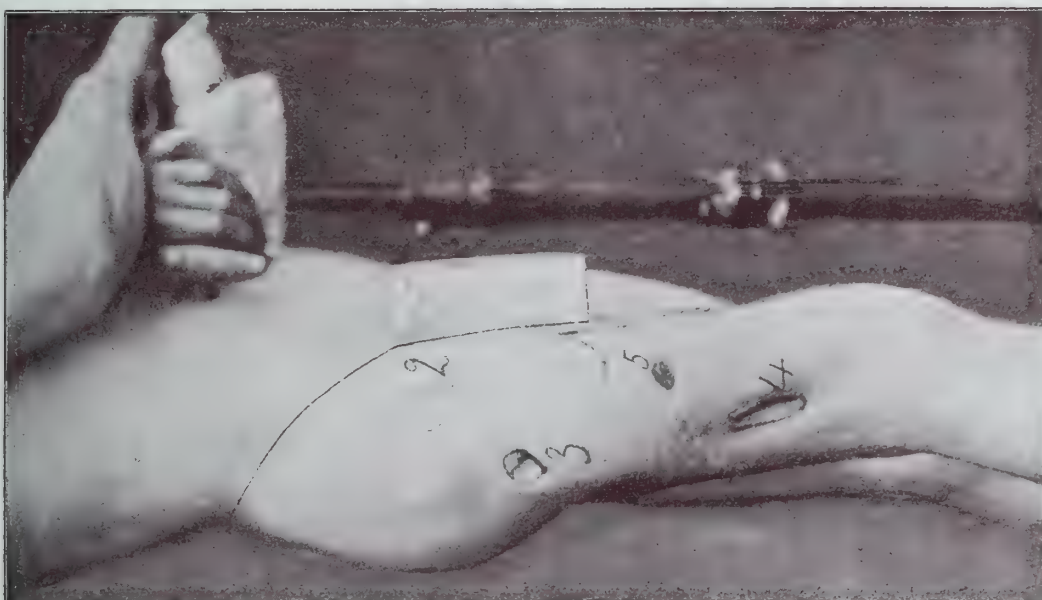
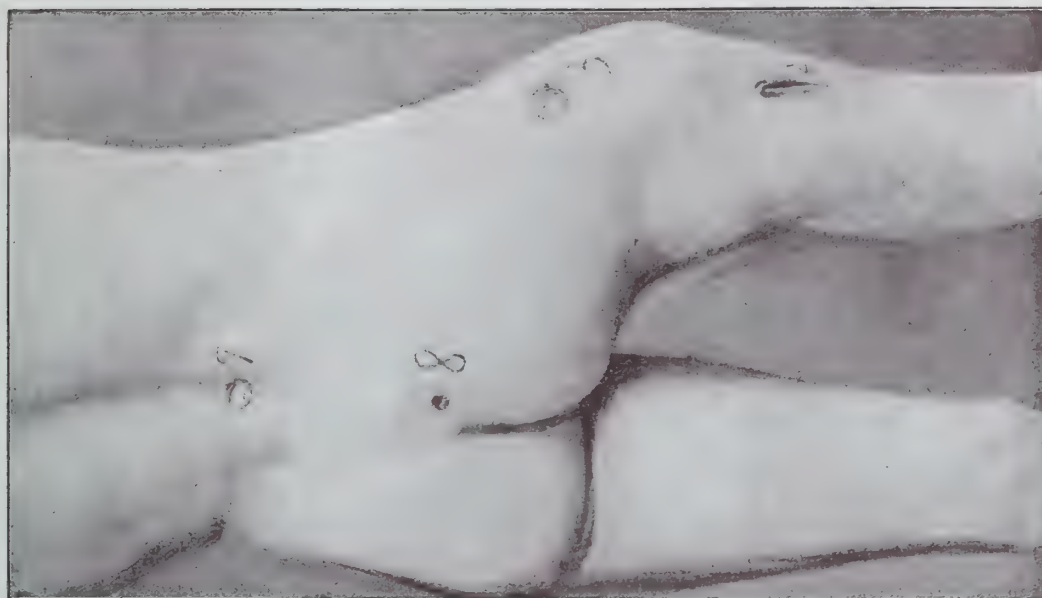Krankengeschichte 11.

Tafel 37 zu Seite 368 u. 369.





Krankengeschichte 12.

Tafel 38 zu Seite 369 u. 370.



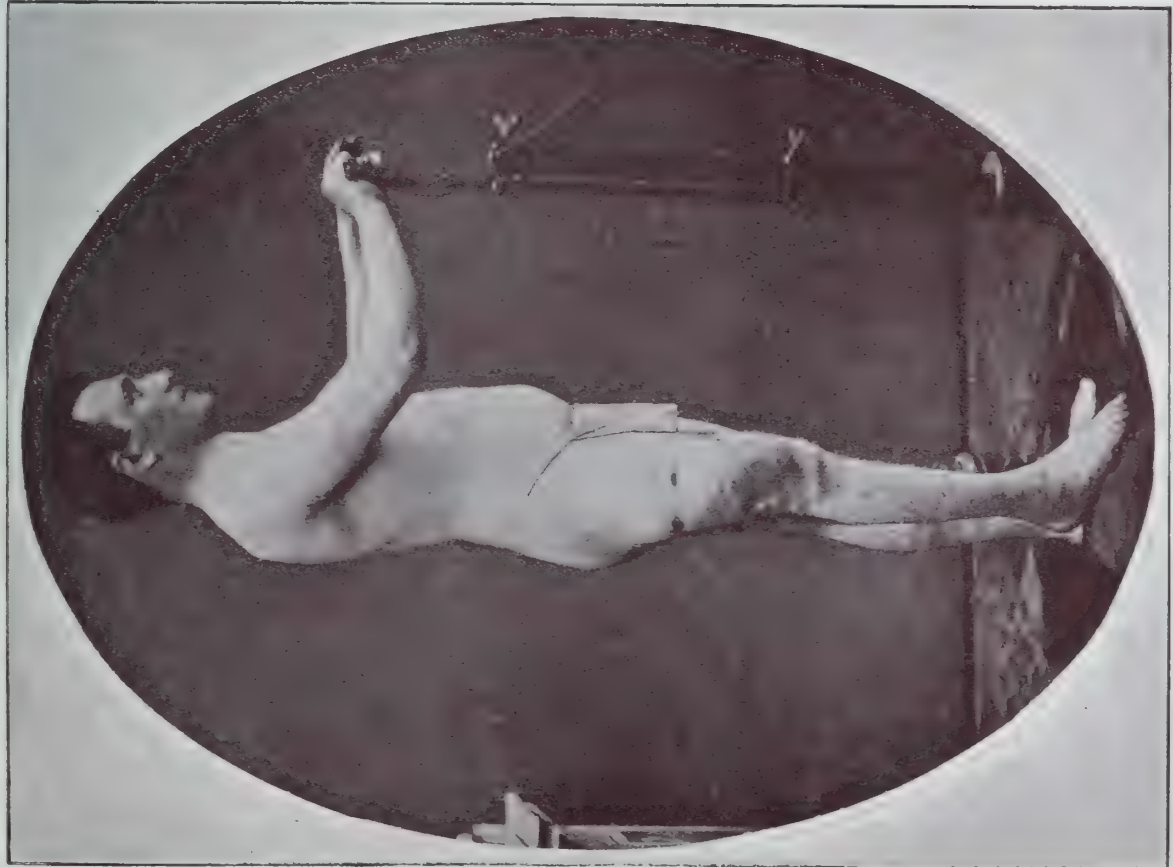
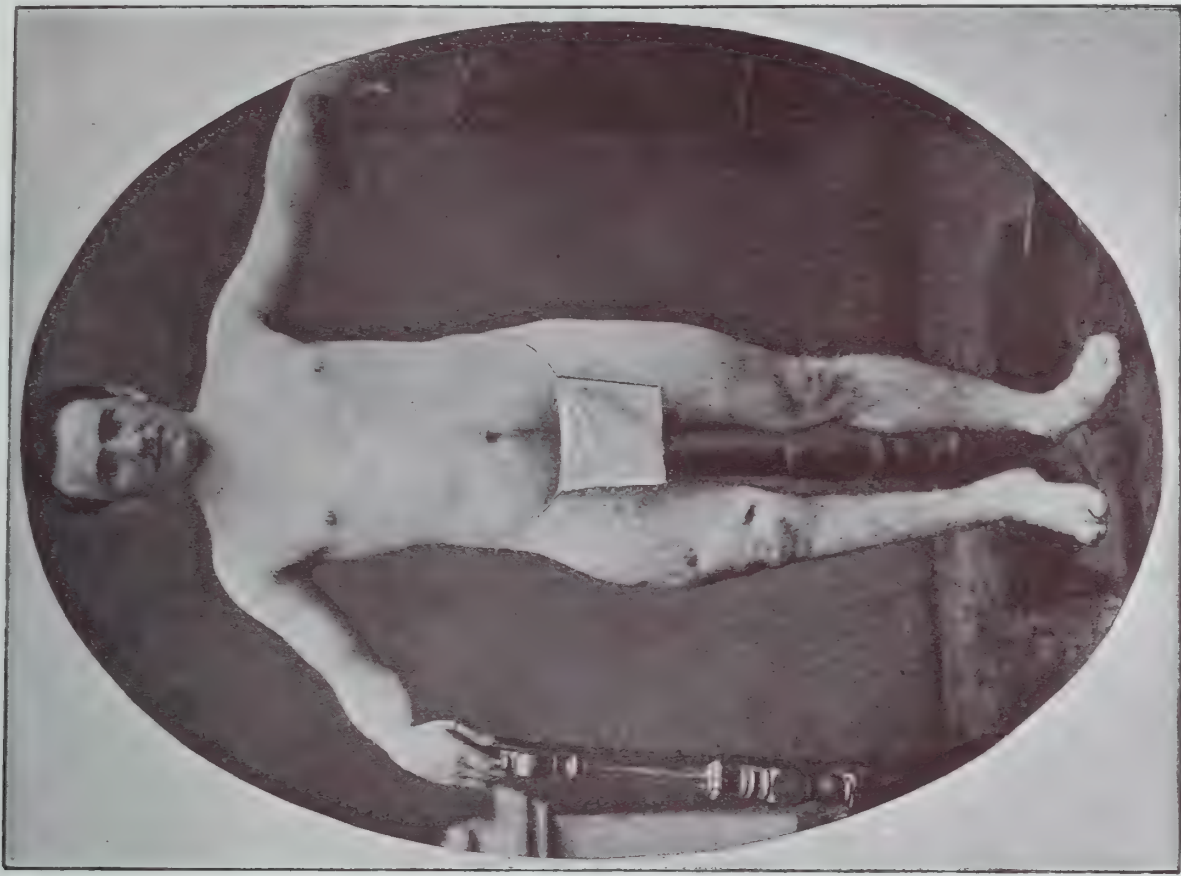
Krankengeschichte 13.

Tafel 39 zu Seite 370.



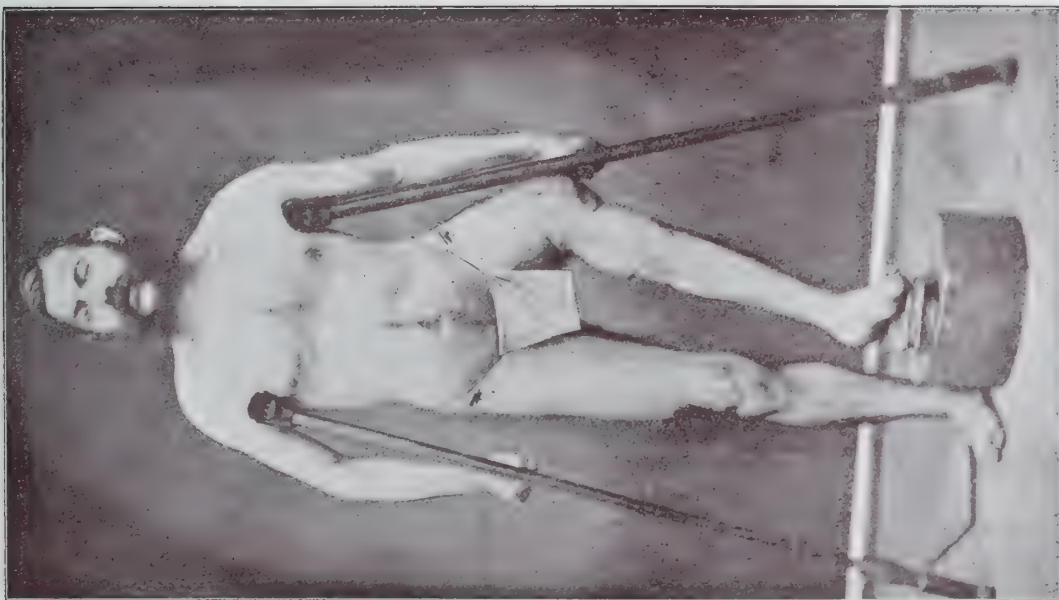
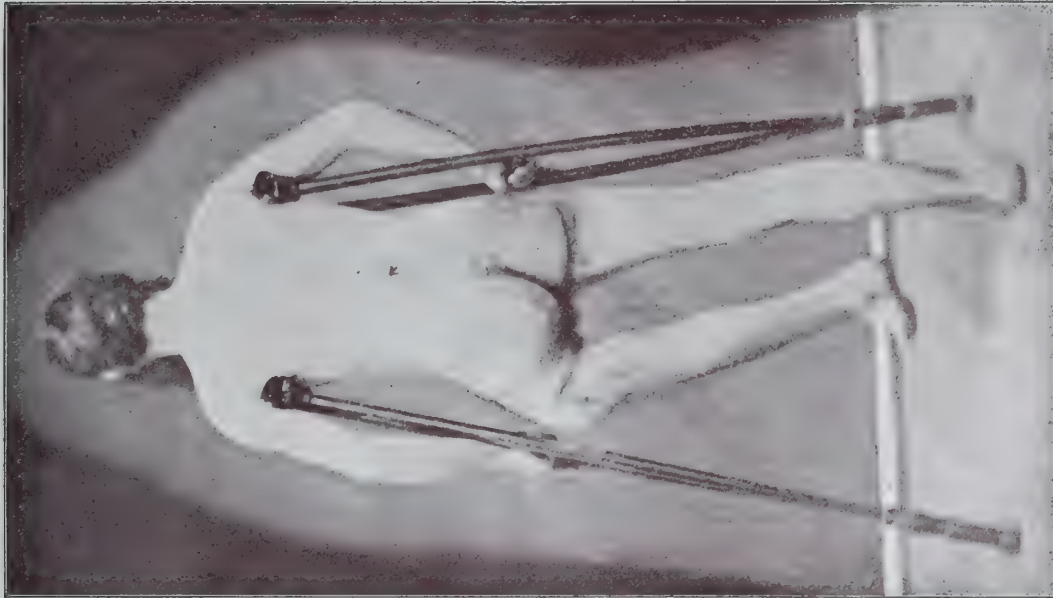
Krankengeschichte 14.

Tafel 40 zu Seite 370.





Krankengeschichte 15.

Tafel 41 zu Seite 370 u. 371.



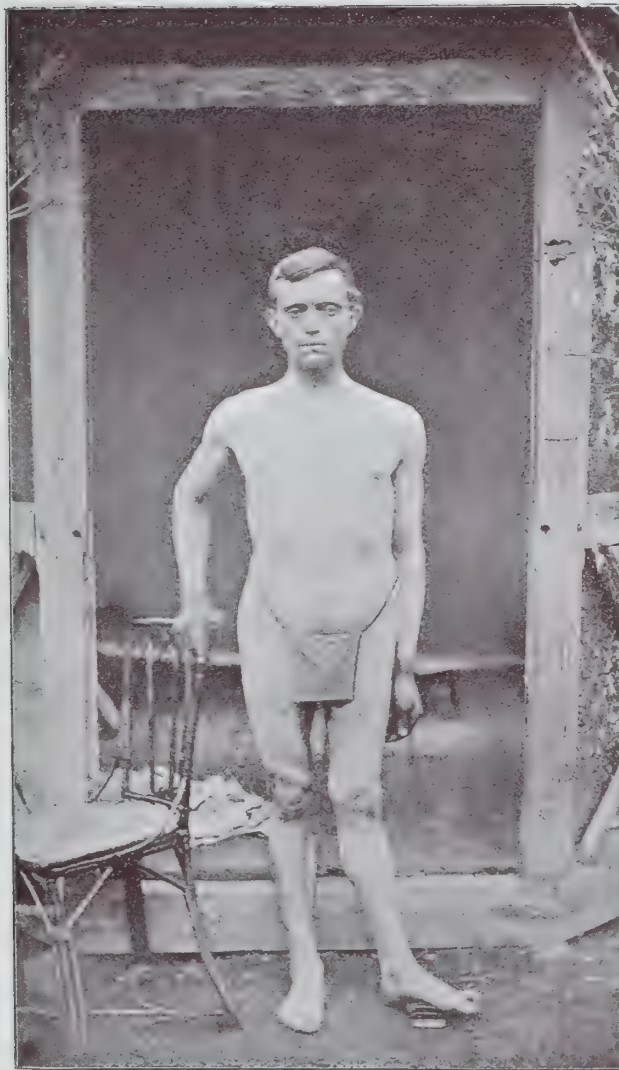Krankengeschichte 16.

Tafel 42 zu Seite 371.

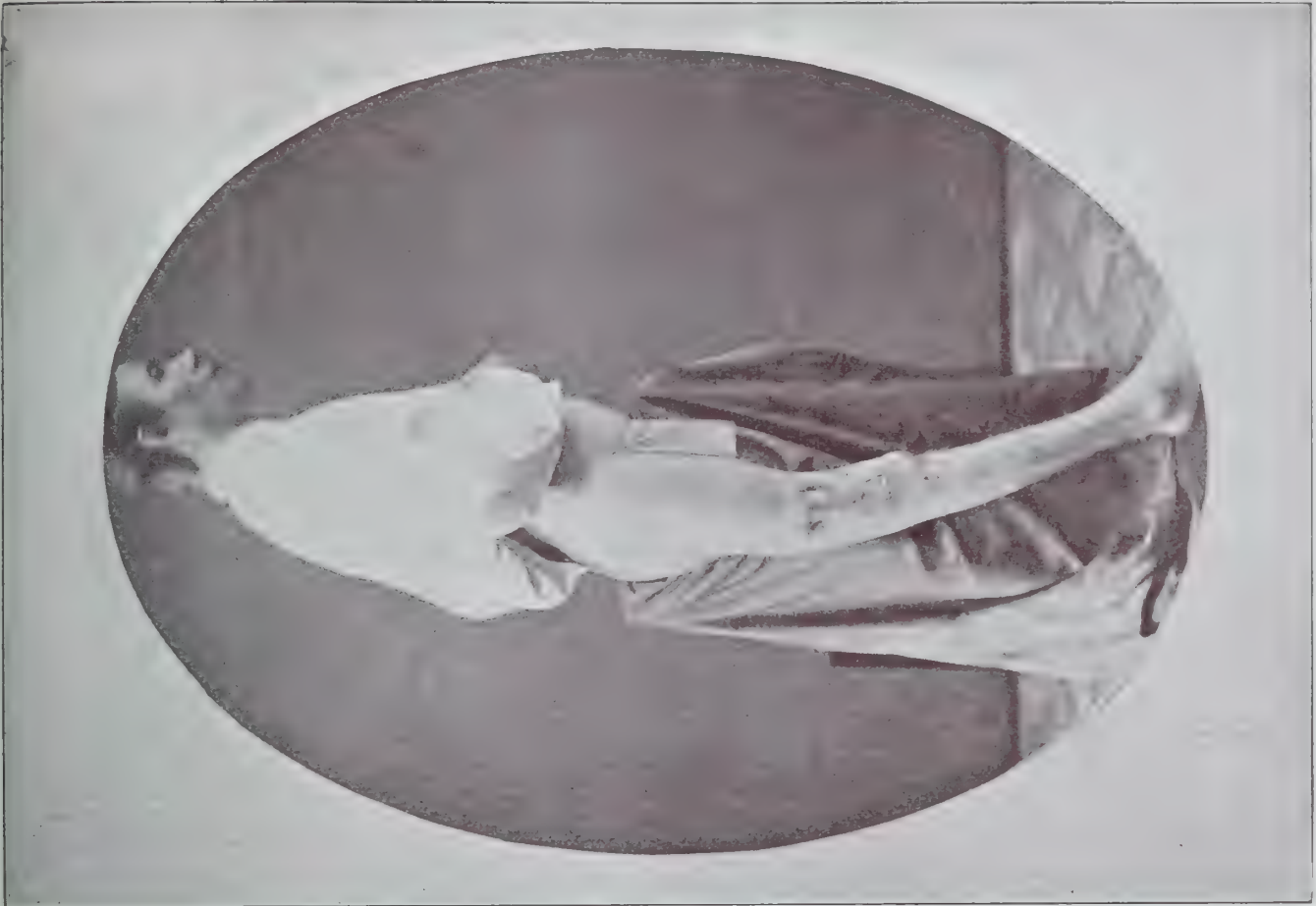
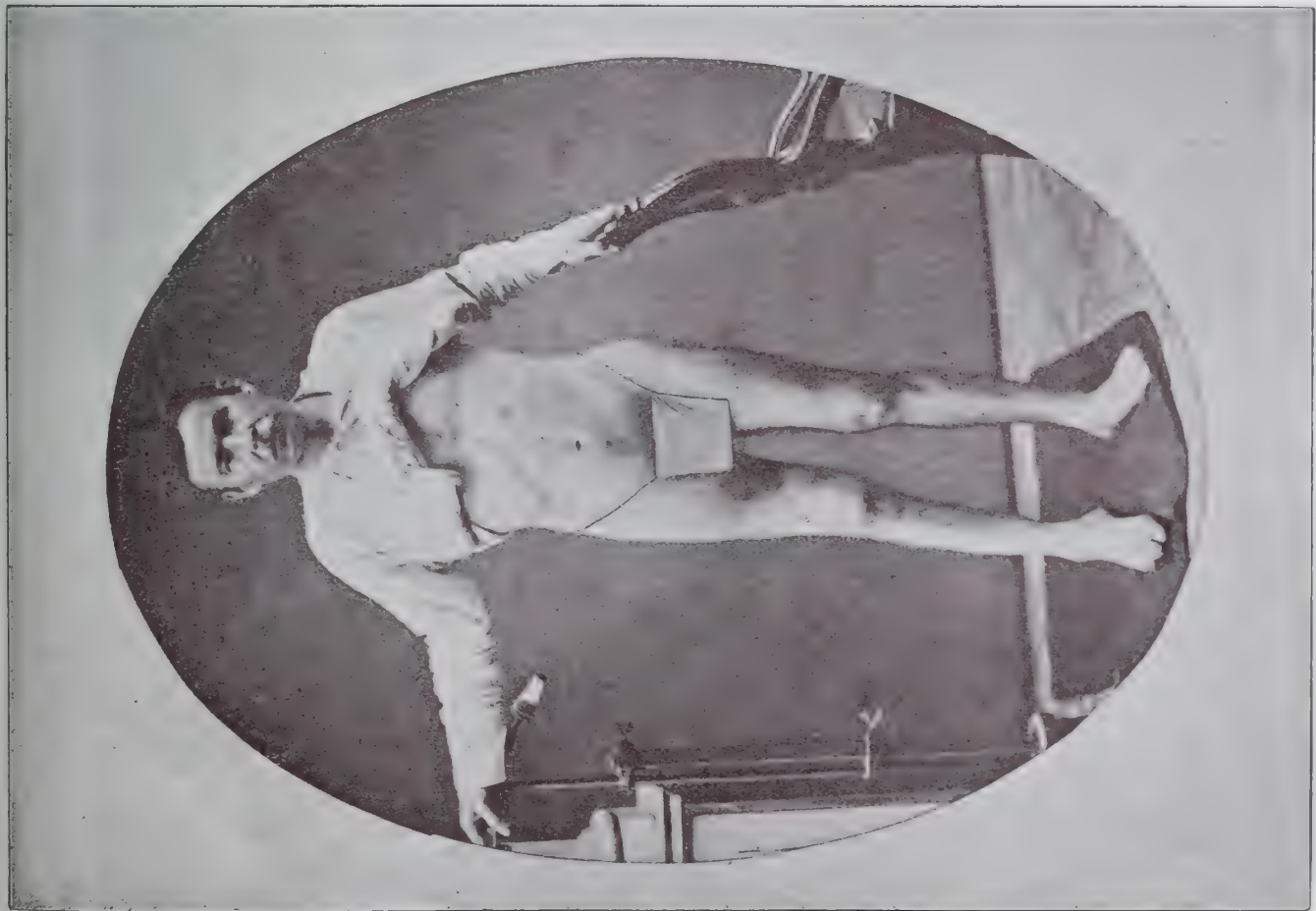


Krankengeschichte 17.

Tafel 43 zu Seite 371.



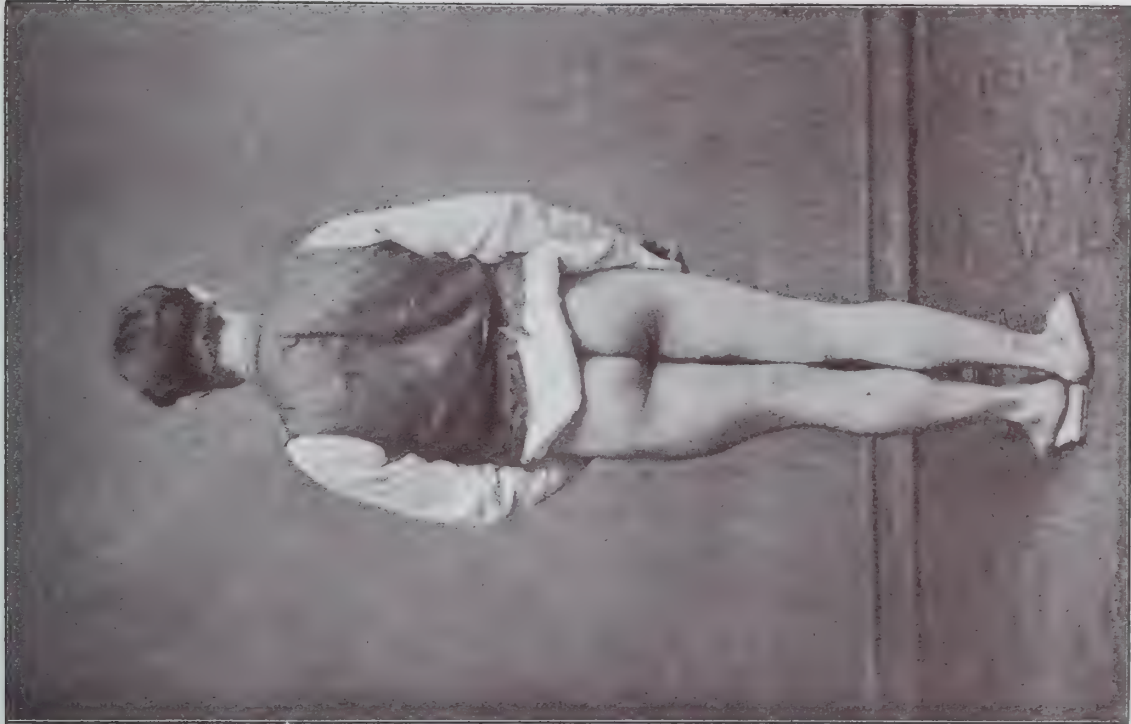Krankengeschichte 18.



Krankengeschichte 19.


Tafel 44 zu Seite 371.

Tafel 45 zu Seite 371 u. 372.



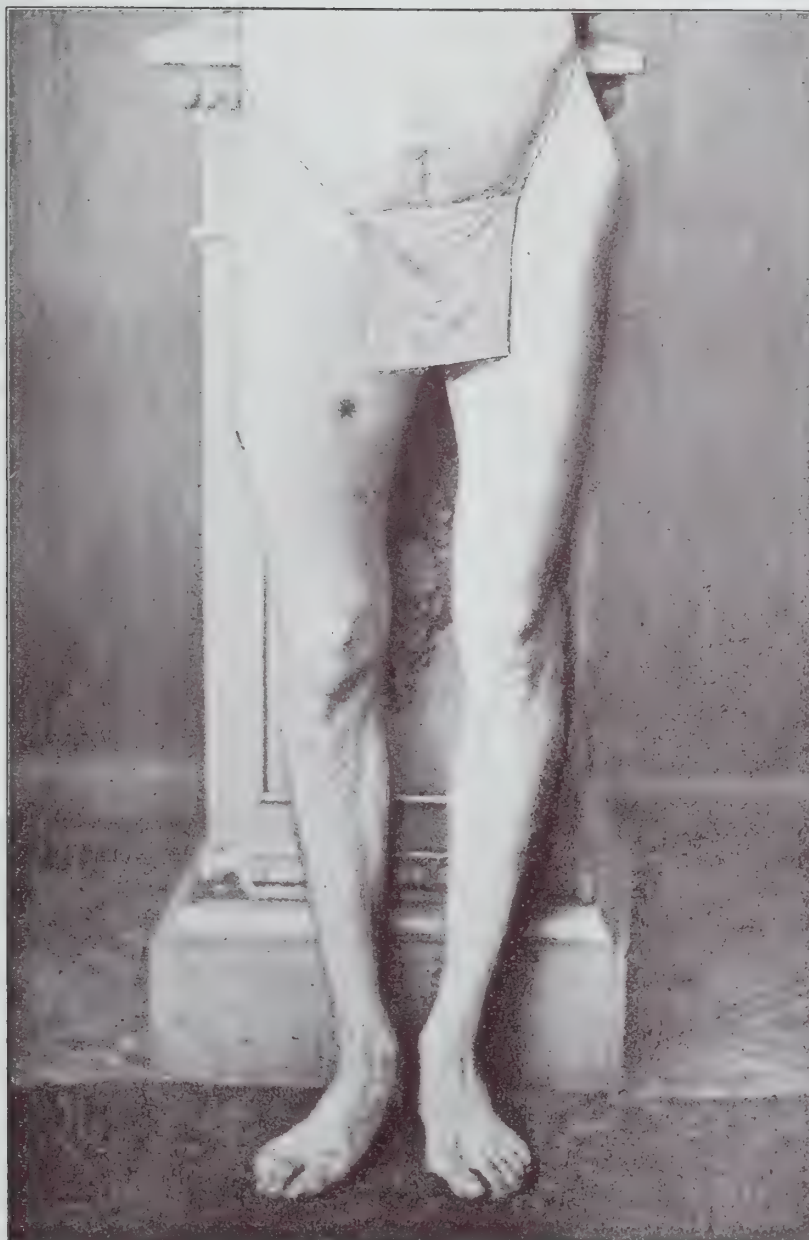Krankengeschichte 20.

Tafel 46 zu Seite 372.



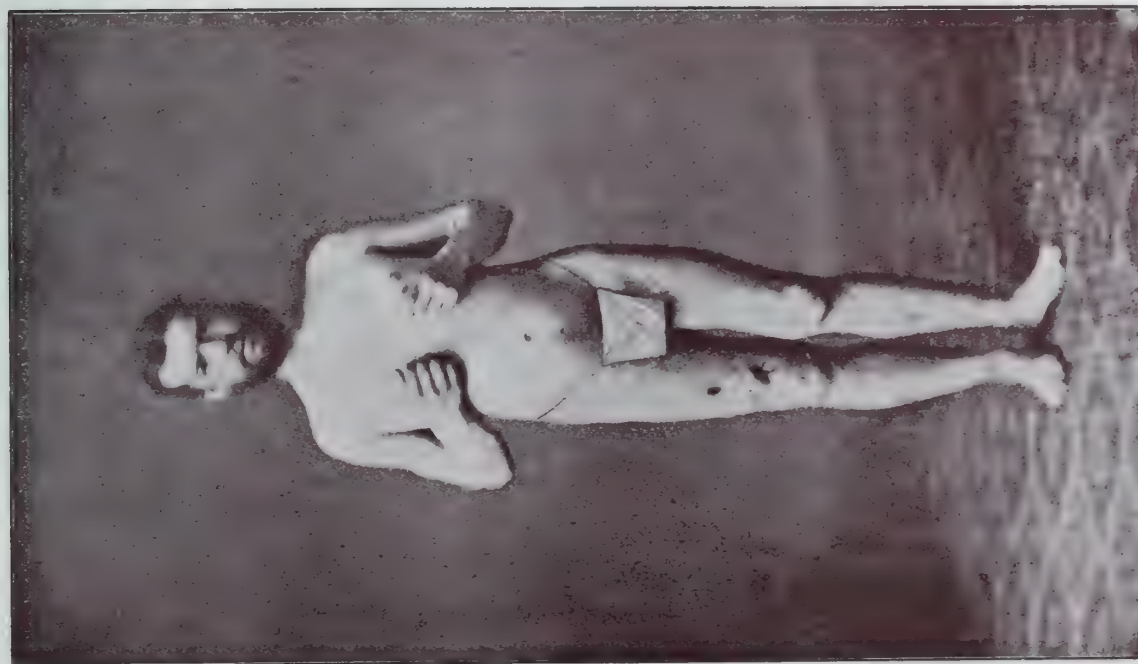
Krankengeschichte 22.

Tafel 47 zu Seite 372.




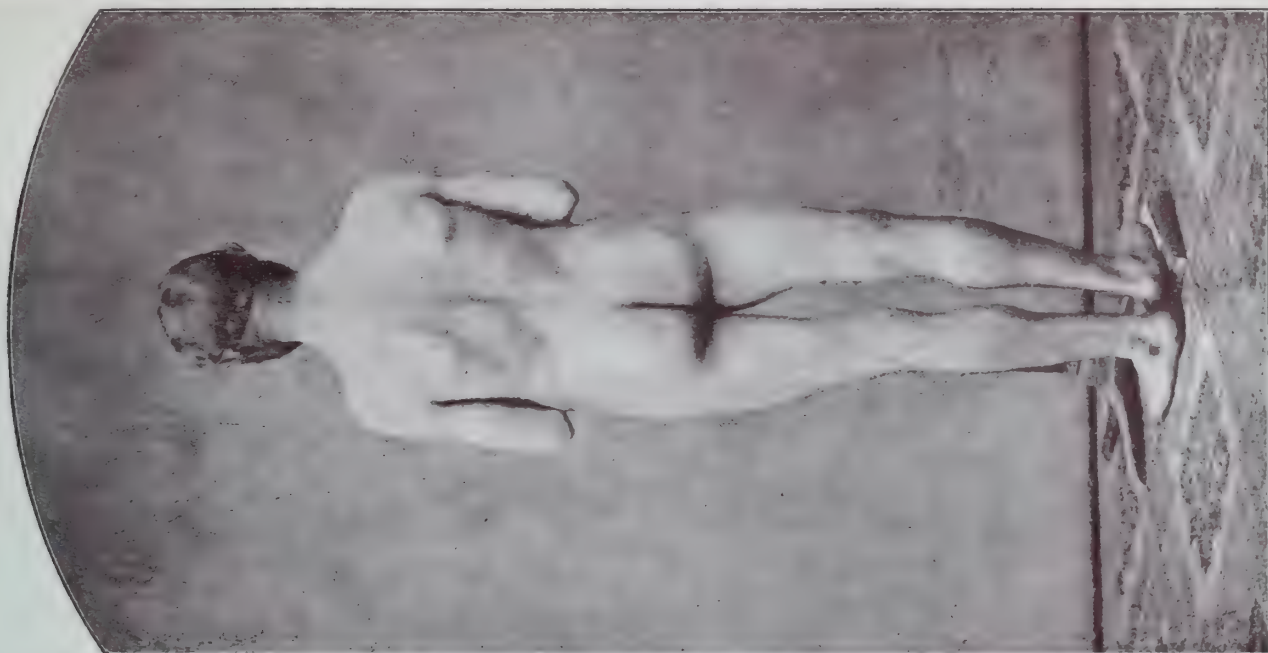
Krankengeschichte 23.

Tafel 48 zu Seite 372 u. 373.



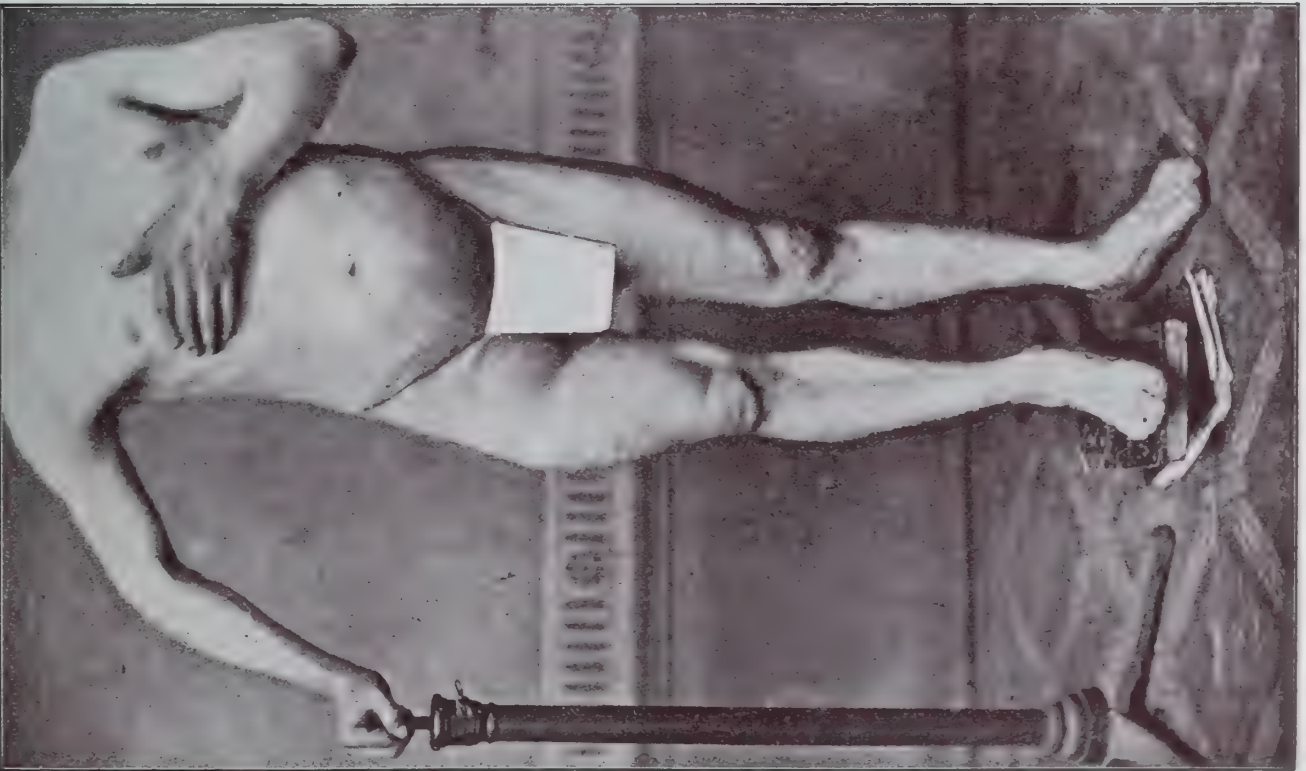
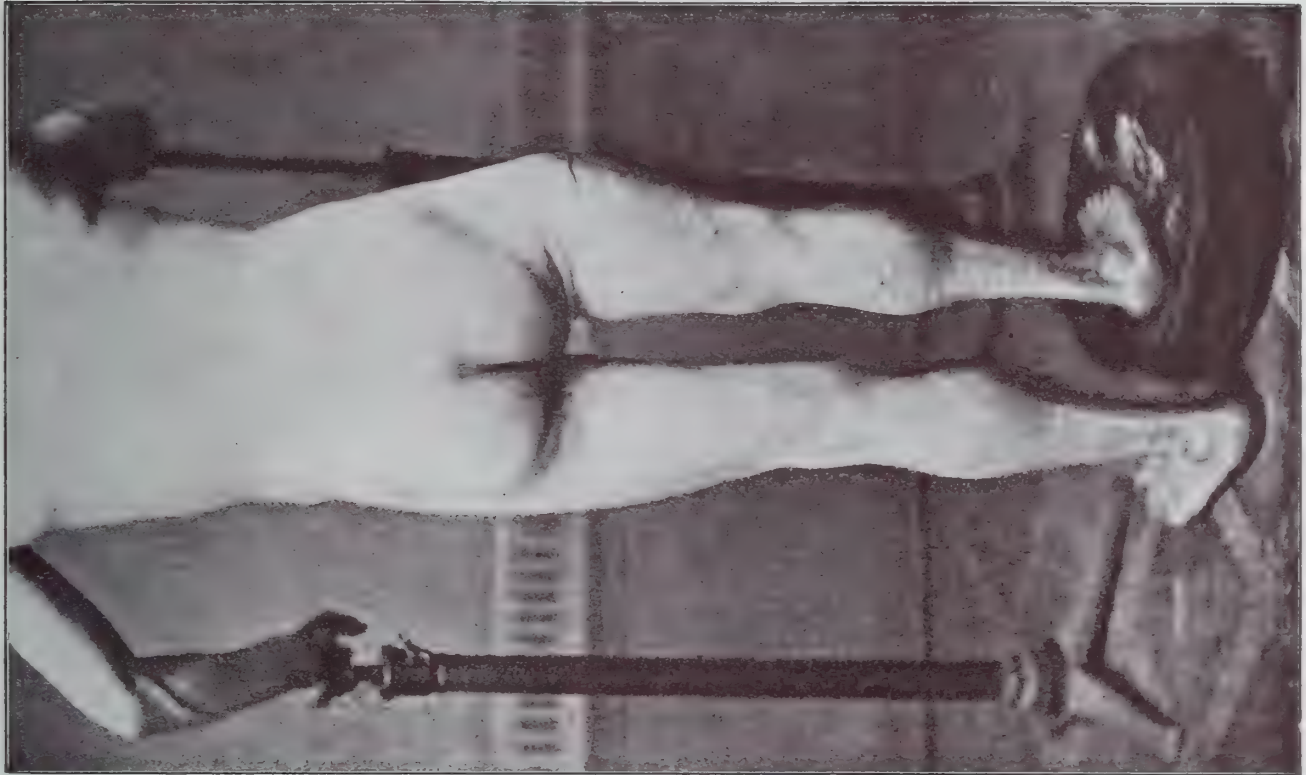
Krankengeschichte 24.

Tafel 49 zu Seite 378.



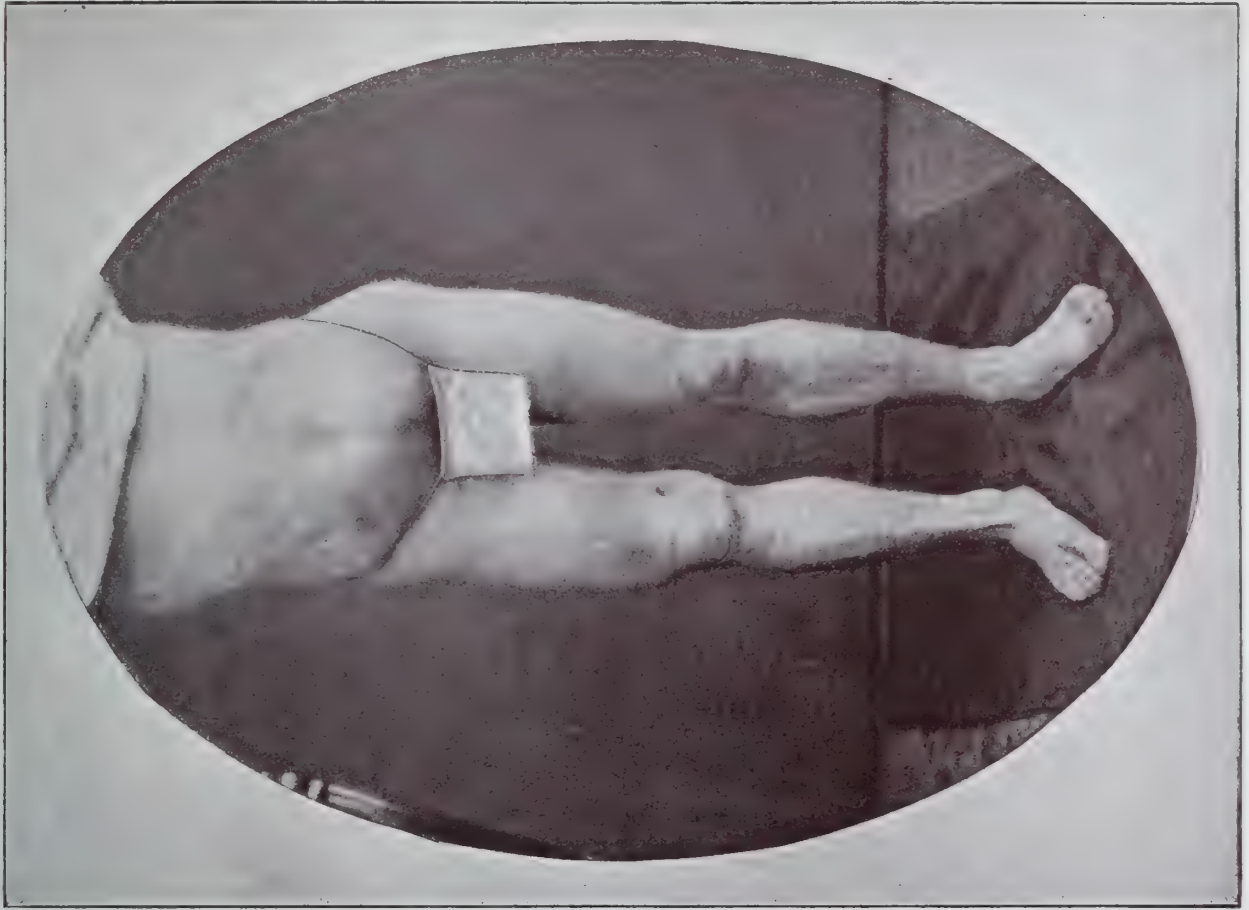
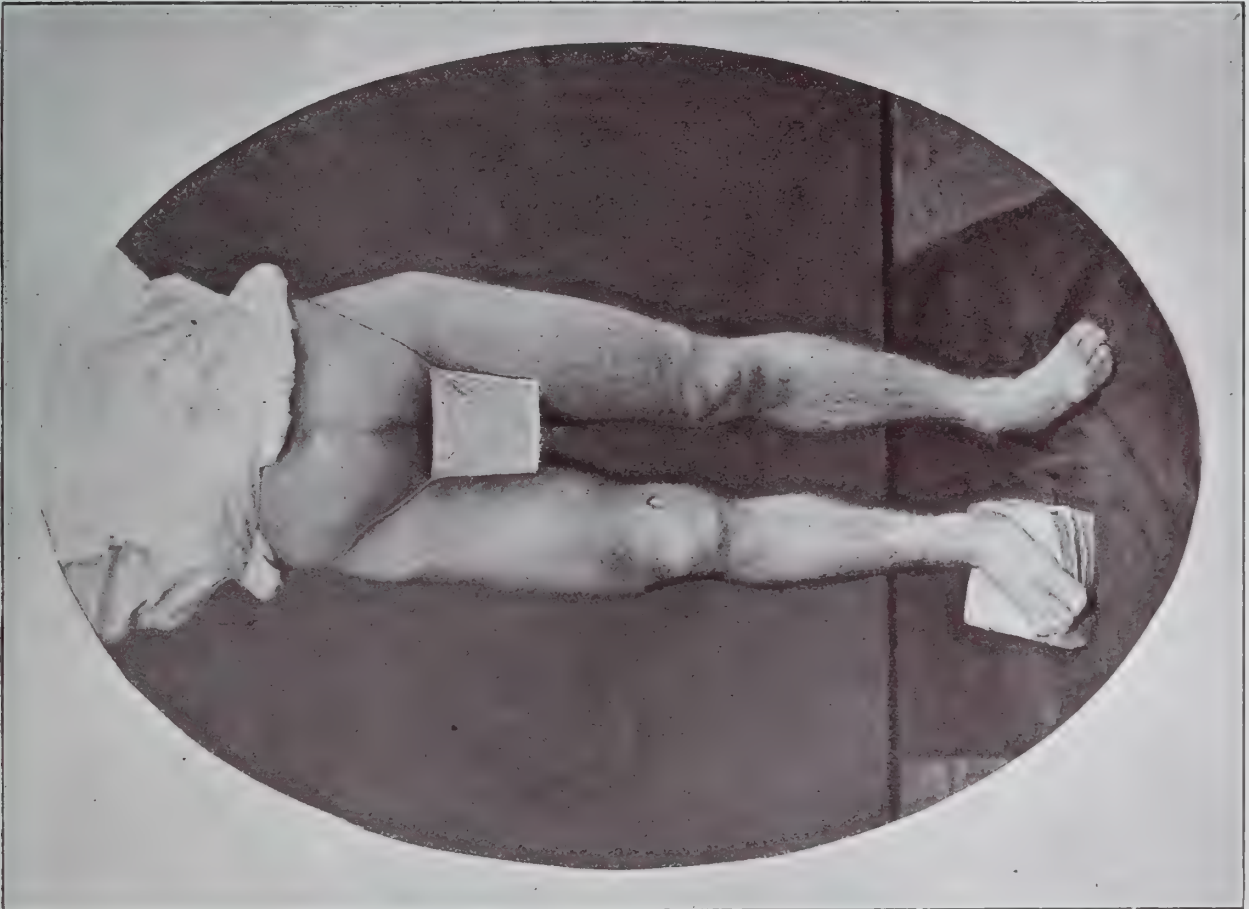
Krankengeschichte 25.

Tafel 50 zu Seite 373.



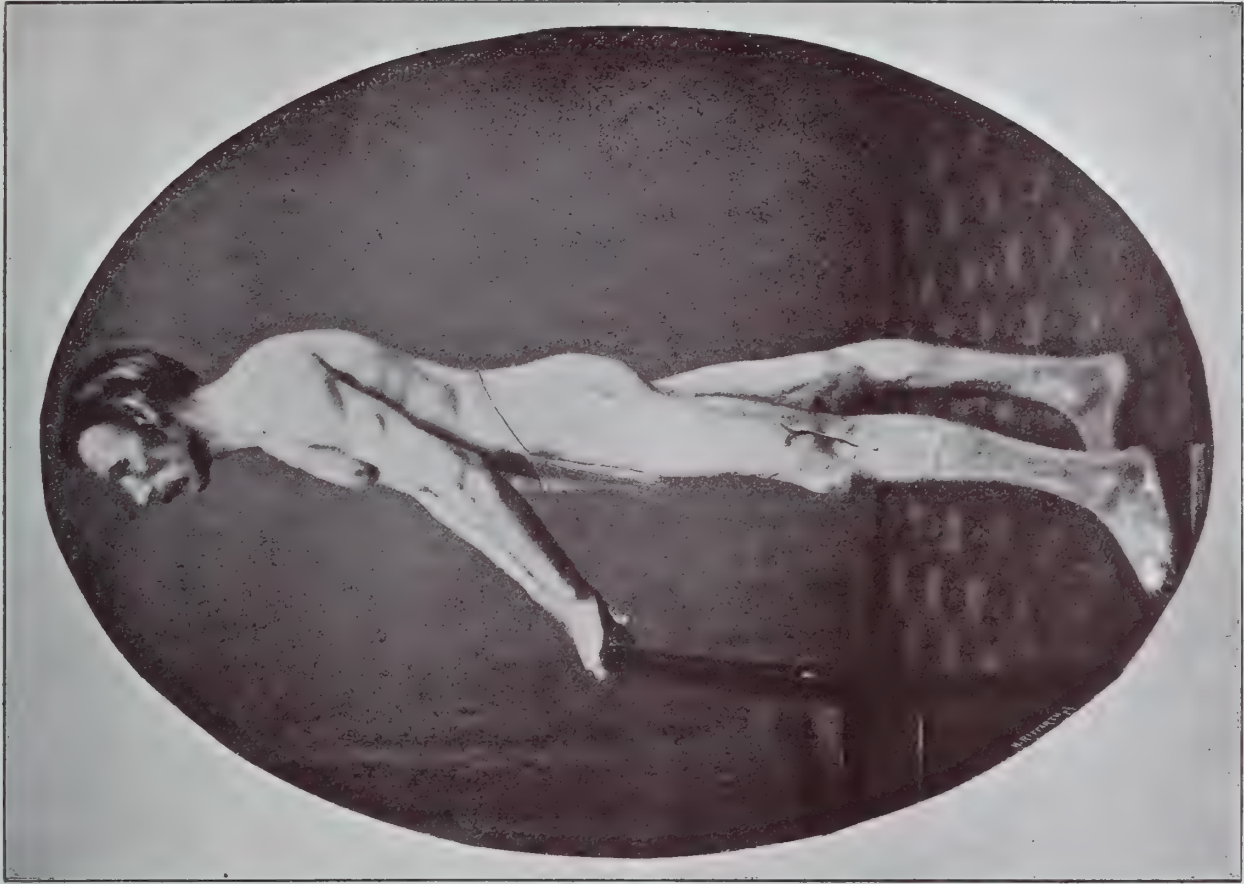
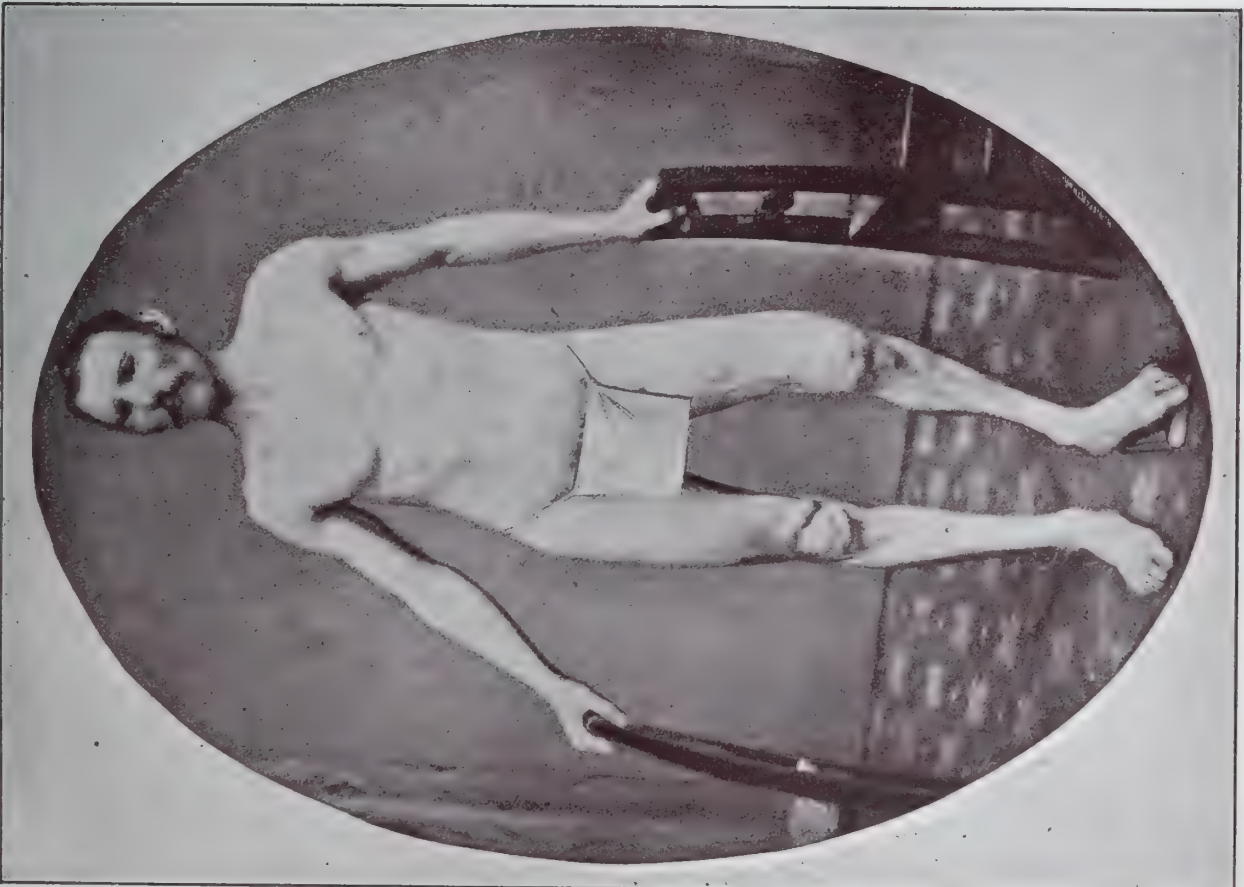
Krankengeschichte 26.

Tafel 51 zu Seite 374.



Ohne Krankengeschichte.

Tafel 52 zu Seite 374.



Krankengeschichte 28.

Tafel 53 zu Seite 374.



Krankengeschichte 31.

Gedruckt in der Königlichen Hofbuchdruckerei von E. S. Mittler & Sohn,
Berlin SW., Kochstrasse 68-70.



